

La chirurgie esthétique, un luxe accessible... mais à quel prix ?

Esthetic surgery, a luxury... but at which price ?

A. De Mey

Service de Chirurgie Plastique, C.H.U. Brugmann, U.L.B.

RESUME

La chirurgie esthétique a pris un essor considérable au cours des dernières années.

Elle aide psychologiquement de nombreux patients.

Un entretien préopératoire attentif et une bonne expérience de contact avec le patient sont indispensables pour s'assurer que l'intervention proposée correspondra bien à son souhait.

De plus, le praticien doit veiller à informer le patient non seulement du résultat escompté de l'intervention mais également des risques de complications, tels que cicatrices, gonflements, etc.

Toutes ces conditions doivent être réunies pour que le patient puisse être satisfait de son intervention.

Rev Med Brux 2004 ; 25 : A 380-5

ABSTRACT

Esthetic surgery became very popular during the last years.

It helps many patients psychologically.

However, the operations have to correspond to the wishes of the patients.

Therefore, the patients have not to be only informed of the possible results but also of the risk of complications, the presence of scars, of swellings, etc.

At this condition only will the patients be satisfied of their esthetic operation.

Rev Med Brux 2004 ; 25 : A 380-5

Key words : esthetic surgery, indications of esthetic surgery, dangers of esthetic surgery

La chirurgie esthétique a pris un essor considérable au cours des dernières années et ne cesse de se développer.

La motivation d'un patient est toujours psychologique quand les déformations n'entraînent pas de troubles fonctionnels.

Un entretien préopératoire attentif et une bonne expérience de contact avec les patients sont donc indispensables pour s'assurer que l'intervention proposée correspondra bien au souhait du patient.

La chirurgie esthétique a pour but d'aider les patients à mieux s'accepter et pour avoir une opération "réussie", il ne suffira pas que techniquement tout se passe de façon adéquate mais il faudra que le résultat corresponde à la motivation du patient.

D'autre part, la chirurgie esthétique reste de la chirurgie avec le cortège de complications qu'elle peut entraîner. Cependant celles-ci doivent être réduites au minimum par une technique opératoire rigoureuse.

LA LIPOSUCCION (Figure 1)

Dans le monde entier, la liposuccion est de loin l'intervention la plus demandée actuellement.

Elle est uniquement indiquée en cas d'adiposités localisées et n'est en aucune manière un traitement de l'obésité¹. Elle consiste en une aspiration de la graisse sous-cutanée par une canule à bout mousse et connectée à une seringue ou à une pompe. La canule est introduite par de petites incisions cutanées le plus souvent disposées dans les plis de la peau².

Il faut prendre garde à la qualité de la peau de la zone qui sera traitée. En effet, il faut s'assurer que la peau est élastique sans quoi elle ne pourra se redraper sur le volume réduit et il y a un risque important de provoquer des vagues à la surface de la peau.

D'autre part, une technique maladroite ou excessive a pour risque de provoquer des irrégularités sous forme de cratères qui sont particulièrement difficiles à corriger secondairement³.

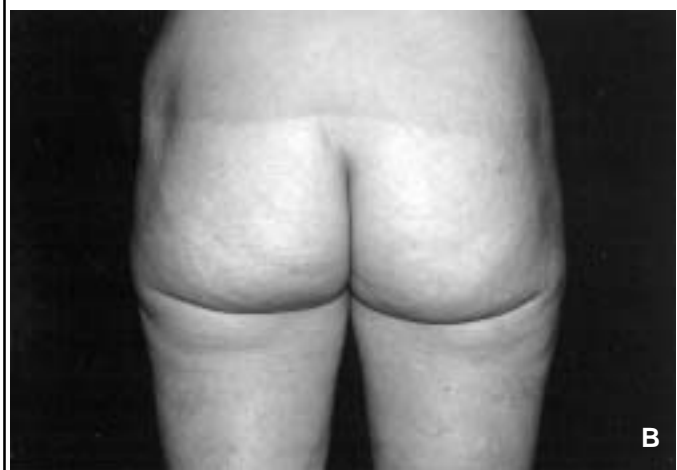
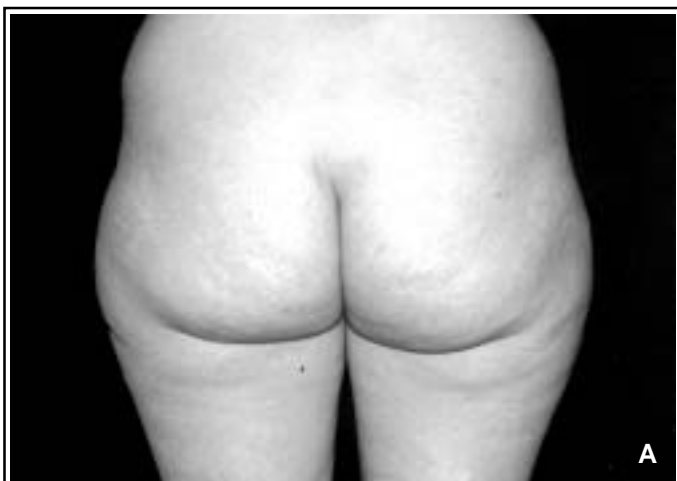
Figure 1 : Liposuction (retrait de 800 cc). A : avant liposuction ; B : résultat 6 mois après l'intervention.

La liposuction est cependant une intervention à haut degré de satisfaction pour les patientes et à condition d'être faite par des chirurgiens entraînés ; le risque de complications est très réduit.

LA PLASTIE ABDOMINALE (Figure 2)

En cas d'excès cutané après grossesse ou amaigrissement important, il est évident qu'une aspiration de la graisse sous-cutanée ne pourra pas retendre les tissus. Il faudra donc recourir à des excisions qui, si elles ont pour effet de retendre la peau restante en enlevant l'excédent, ont pour inconvénient majeur de nécessiter le plus souvent de grandes cicatrices⁴. Celles-ci sont mises le plus souvent dans les plis de la peau au niveau du pubis et dans les régions inguinales mais ces cicatrices restent malheureusement visibles très longtemps et les patientes doivent en être informées⁵.

Il en est de même pour les plasties de cuisses ou les plasties de bras qui consistent en une résection de l'excédent cutané dans l'axe vertical et horizontal. On placera les cicatrices dans les plis axillaires ou inguinaux et la cicatrice permettant de faire la résection verticale sera mise le plus possible à la face interne du bras ou de la cuisse.

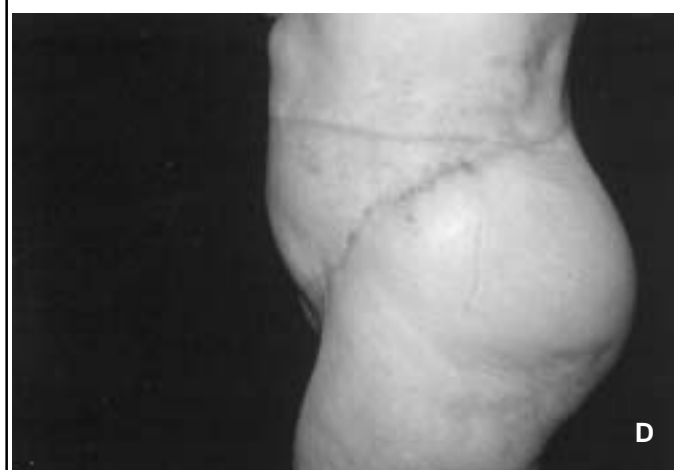
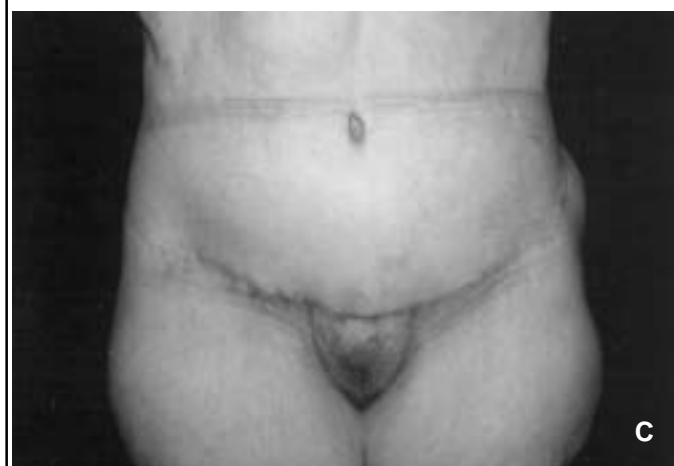
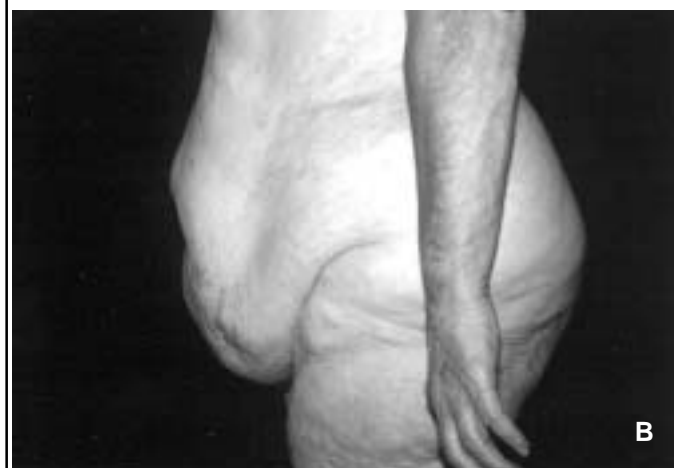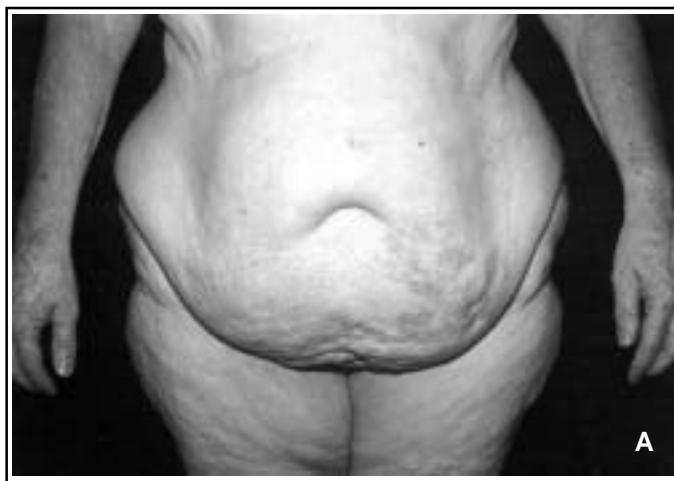Figure 2 : Plastie abdominale (résection de 1,8 kg). A, B : avant résection du tablier abdominal ; C, D : résultat 1 an après l'intervention.

LA PLASTIE MAMMAIRE

Après la correction de lipodystrophie ou des séquelles d'amaigrissement, les interventions fort demandées sont celles s'adressant aux seins. En effet, stimulée par les médias et la mode, la correction du volume ou de la forme des seins est devenue un motif de consultation de plus en plus fréquent.

La réduction mammaire (Figure 3)

L'excédent de volume mammaire peut être une gêne fonctionnelle importante et même entraîner des douleurs dorsales et scapulaires. D'autre part, les hypertrophies importantes peuvent entraver des activités sportives ou de loisir. Enfin, chez les très jeunes filles, elles peuvent entraîner des complexes avec des conséquences importantes sur leur vie sociale.

Les interventions de réduction ont subi de grandes améliorations au cours des 20 dernières années^{6,7}. En effet, dans la plupart des cas, la rançon cicatricielle se limitera à une cicatrice périaréolaire et verticale, la longue cicatrice sous-mammaire pouvant le plus souvent être évitée. D'autre part, une meilleure connaissance de l'anatomie a permis de préserver en grande partie la sensibilité de l'aréole et du mamelon ainsi que les possibilités de lactation.

Les résultats postopératoires ne sont pas obtenus immédiatement et il y a toujours une période de quelques semaines pendant laquelle les seins sont déformés. Il faut un délai d'environ trois mois pour obtenir un résultat final quant à la forme définitive du sein. Les cicatrices bien que réduites resteront souvent très visibles surtout chez les jeunes femmes et une année de délai est le plus souvent nécessaire avant qu'elles ne pâlisent complètement.

L'augmentation mammaire (Figure 4)

Malgré la pression médiatique du début des années 90 concernant les dangers des prothèses mammaires, la demande pour ce type d'intervention va croissante⁸. Cette demande vient de la mode mais aussi des preuves scientifiques de l'innocuité du silicone qui tant sous forme de gel que sous forme gommeuse reste inerte dans les tissus. En cas de rupture prothétique, il peut cependant s'accumuler dans les ganglions lymphatiques.

L'augmentation mammaire consiste en la mise en place de prothèses en silicone gommeux remplies soit d'un gel de silicone, soit de sérum physiologique. Les prothèses seront insérées de préférence sous le muscle pectoral par une cicatrice sous-mammaire ou axillaire.

Le placement en avant du muscle rendra la visibilité de la prothèse plus grande et augmentera le risque de coque périprothétique. Cette coque est une des seules complications importantes de l'augmentation mammaire qui apparaît chez environ 5 % des patients.

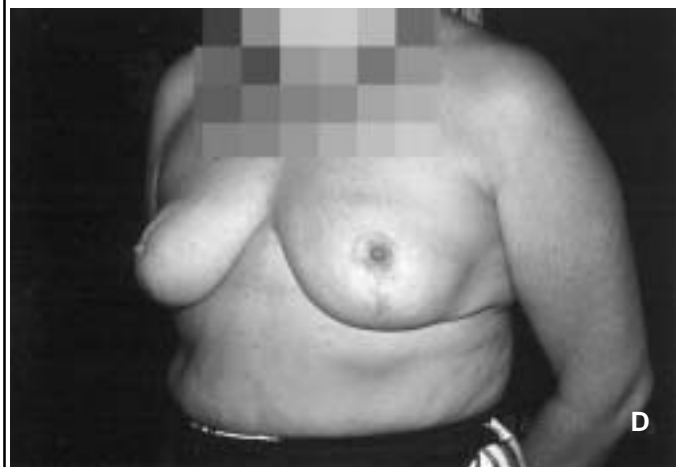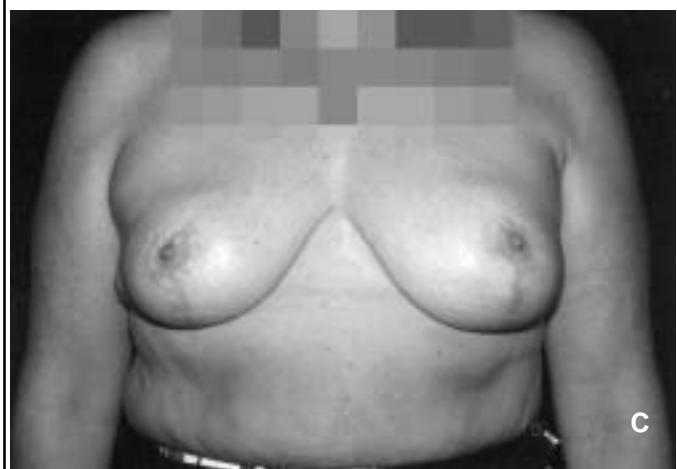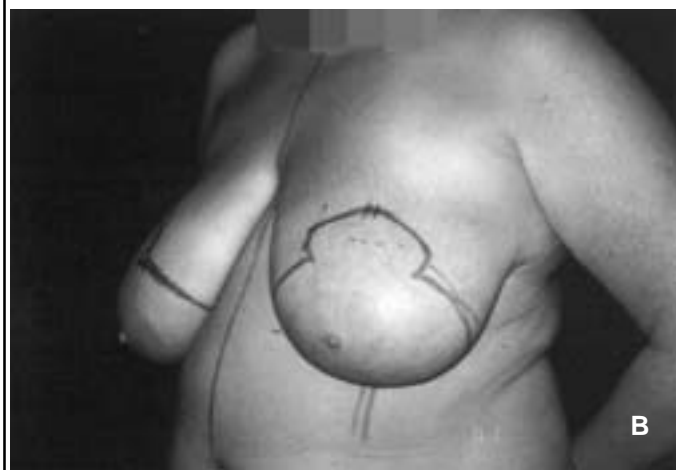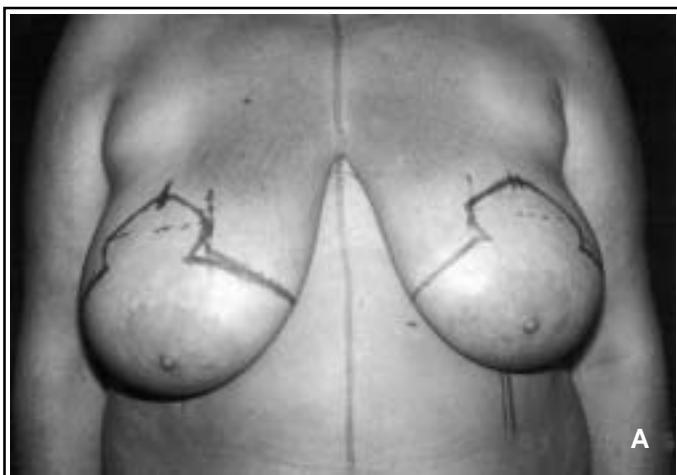


Figure 3 : Réduction mammaire (résection de 650 g à droite et 560 g à gauche). A, B : avant résection ; C, D : résultat 14 mois après l'intervention.

LA CHIRURGIE DE LA FACE

Les paupières (Figures 5 et 6)

Les plaintes d'une patiente peuvent concerner les paupières supérieures ou inférieures.

Le geste chirurgical sera très différent selon le cas.

En effet, pour les paupières supérieures, il s'agit le plus souvent de réséquer un excès de peau et éventuellement de muscle orbiculaire. Cette intervention peut se faire dans la plupart des cas sous anesthésie locale.

Par contre, lorsqu'il s'agit de corriger les paupières inférieures qui présentent des "poches", celles-ci sont constituées non pas par un excès de graisse mais par une distension du septum orbitaire et du muscle orbiculaire qui le recouvre. Ce gonflement est variable et peut augmenter avec la fatigue. L'intervention consistera à refouler la graisse dans l'orbite ou à l'étaler en avant du rebord orbitaire⁹. La résection graisseuse, surtout au niveau des paupières inférieures, a pour risque de provoquer une énoptalmie avec creusement du pli palpébral supérieur. Les seules indications de résection de graisse seront observées en cas de maladies telles que l'hyperthyroïdie entraînant une exophtalmie importante¹⁰.

La face

Au cours du temps, on observe une ptose des tissus mous de la face avec apparition de bajoues ou de fanons au niveau du cou. On peut également observer un approfondissement des plis nasogéniens. Cette ptose tissulaire peut être corrigée par un "lifting".

Il existe en fait plusieurs sortes de liftings dont l'indication sera relativement précise.

En effet, chez la plupart des patientes, il ne suf-

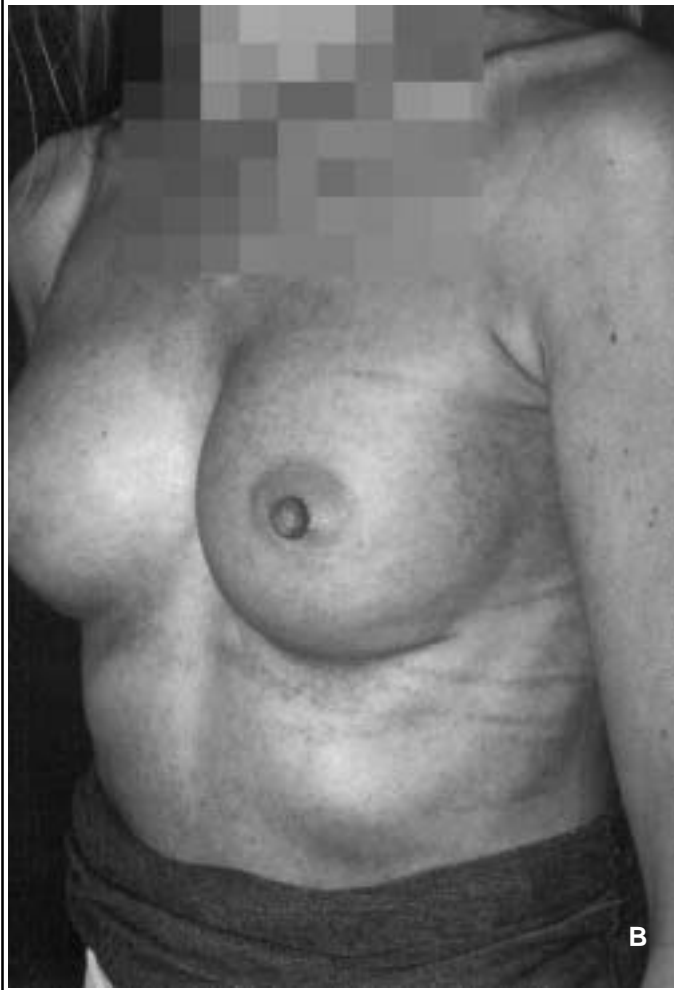
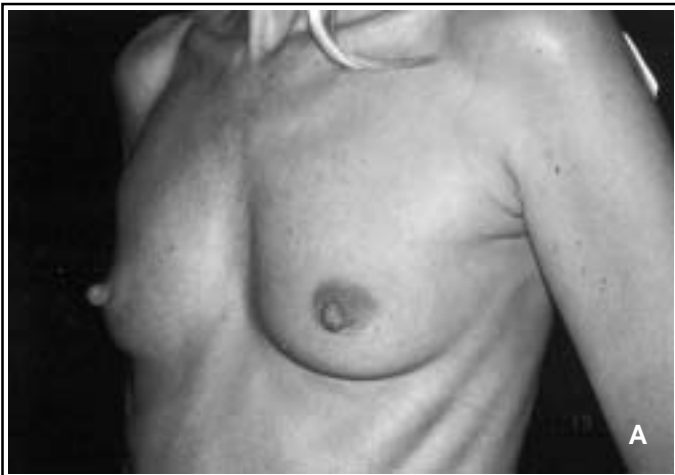
Figure 4 : Augmentation mammaire (mise en place de prothèses de 250 cc sous-pectorales). A : avant la mise en place des prothèses ; B : 1 an après l'intervention.

tes. Elle consiste en une réaction fibreuse périprothétique qui nécessiterait éventuellement un traitement de capsulotomie chirurgicale.

La préférence sera donnée aux prothèses remplies de gel de silicone par rapport à celles remplies de sérum physiologique en tous cas pour les augmentations à visée esthétique dans la mesure où le taux de dégonflement spontané des prothèses remplies de sérum est important et que dans une série récente de patientes étudiées dans le service, 70 % d'entre elles avaient dû être réopérées dans un délai de 10 ans.

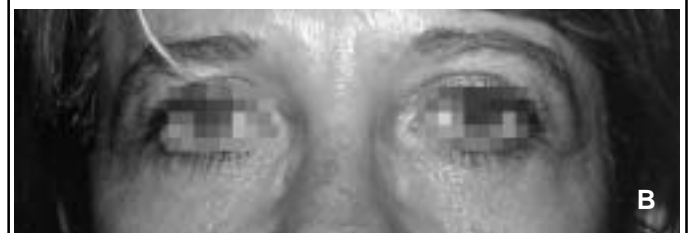
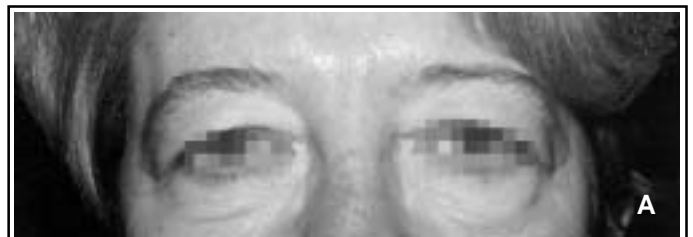
Figure 5 : Chirurgie des paupières. A : excès cutané des paupières supérieures et "poches" inférieures chez une femme de 46 ans ; B : 6 mois après résection cutanée paupières supérieures et remise en tension de l'orbiculaire de la paupière inférieure.

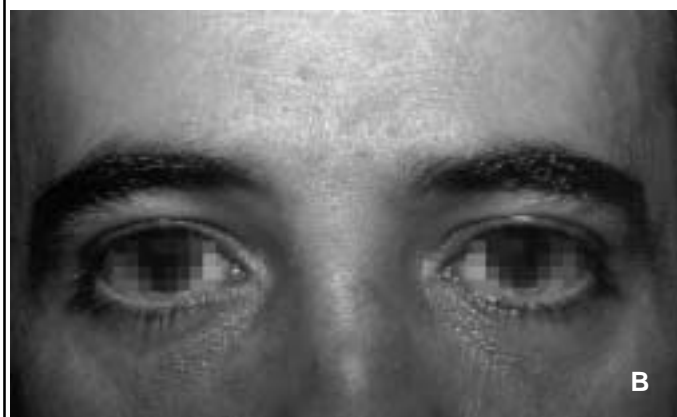
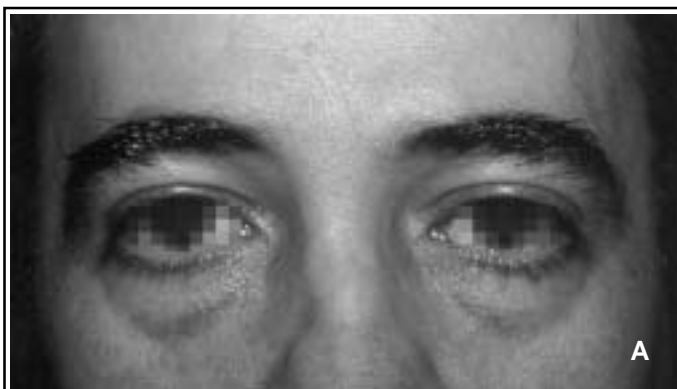
Figure 6 : Chirurgie de poches palpébrales inférieures isolées. A : avant l'intervention ; B : 3 mois après étalement de la graisse en avant du rebord oculaire.

fira pas de tirer sur la peau qui a perdu son élasticité car dans ce cas, quelques mois plus tard, le résultat de l'opération sera perdu.

Il faut donc remettre en place non seulement la peau mais surtout les muscles et le SMAS (*superficial musculo-aponevrotic system*), ce qui permettra un arrimage solide de structures inextensibles. Ainsi l'ensemble des tissus de la face pourra être repositionné.

Cette intervention qui mobilise et le muscle et la peau a bien sûr comme inconvénient d'être plus délicate car mettant le nerf facial plus à risque¹¹, mais elle a l'avantage majeur de donner des résultats très naturels et durables¹².

Les *liftings* cutanés seuls pourront se faire éventuellement en complément ou secondairement à des *liftings* profonds.

En cas de souhait de modification faciale importante, telle que la modification de l'orientation des fentes palpébrales, nous aurons recours au *mask-lift*. Cette intervention consiste à pratiquer le décollement sous le périoste facial et à remonter l'ensemble des tissus. Cette intervention pourra changer fortement la physionomie du patient mais aura peu d'effet sur les séquelles du vieillissement. Il faut noter qu'un *lifting* n'a pratiquement pas d'effet sur les rides de la peau. En effet, celles-ci correspondent à une fracture des fibres élastiques et de l'organisation du collagène dans les tissus sous-cutanés. Ce ne seront donc que des manœuvres externes telles que *peeling*, ponçage et

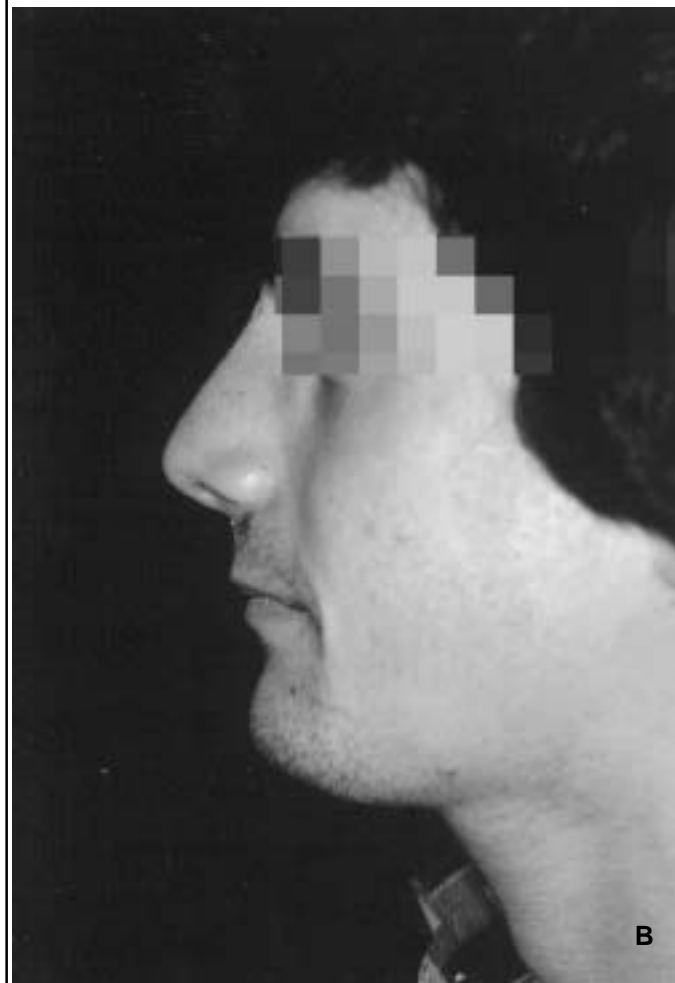
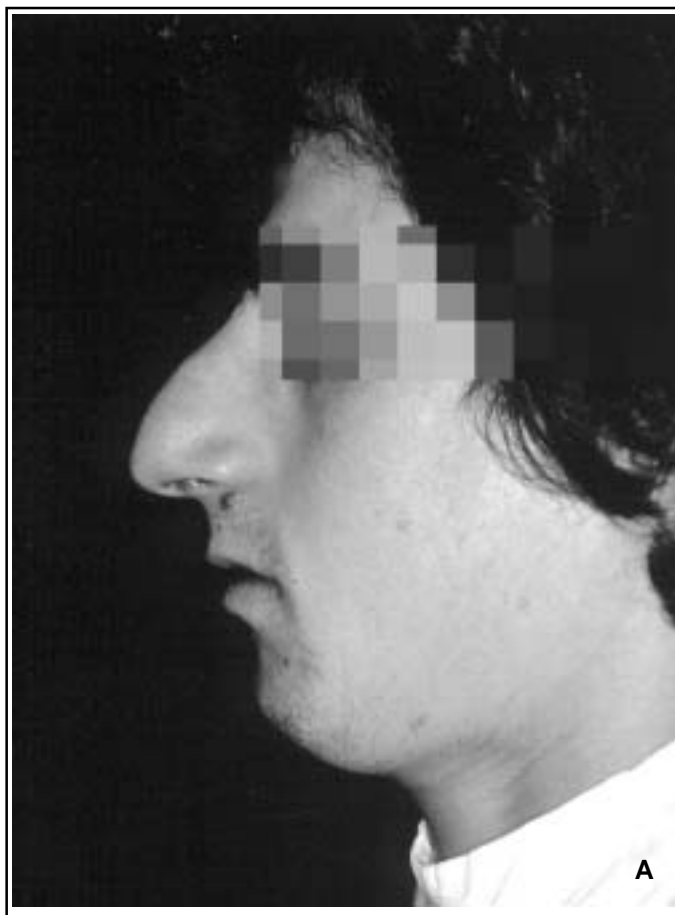
Figure 7 : Rhinoplastie. A : avant rhinoplastie ; B : 6 mois après correction nasale par ostéotomie et avancement du menton.

autre dermabrasion qui pourront corriger la surface de la peau.

La rhinoplastie (Figure 7)

Les anomalies de forme du nez peuvent être isolées ou accompagnées de problèmes fonctionnels¹³.

En cas de malformation isolée, l'importance psychologique du nez et de sa transformation ne doit pas être négligée¹⁴. Dès lors, cette intervention doit être sérieusement planifiée et on fera le plus souvent réaliser des photos préopératoires afin de pouvoir discuter les changements possibles avec le patient et ainsi pouvoir cerner au mieux ses souhaits.

L'intervention consiste en un remodelage du squelette cartilagineux et osseux à partir d'incisions endonasales le plus souvent¹⁵. La cloison nasale peut être corrigée dans le même temps opératoire.

Une rhinoplastie "ouverte", c'est-à-dire se pratiquant par une incision marginale prolongée par une petite incision columellaire, permettra un abord direct des cartilages de la pointe mais sera réservée aux asymétries importantes que l'on peut observer par exemple, en cas de séquelles de fentes labiopalatines. Les rhinoplasties "ouvertes" ont pour principal inconvénient, outre la cicatrice visible au niveau de la columelle, le délai important de dégonflement et la persistance d'un œdème prolongé au niveau de la pointe du nez.

CONCLUSIONS

Il est donc possible chirurgicalement d'améliorer presque toutes les disgrâces dont peuvent se plaindre nos patientes.

Comme dans toute chirurgie, l'indication doit être parfaitement posée, mais dans le cas précis de la chirurgie esthétique, les motivations et les souhaits du patient doivent encore être plus pris en compte. En effet, dans la mesure où il s'agit d'une chirurgie permettant aux patients de mieux s'assumer, il faut s'assurer de l'adéquation entre la technique proposée et le résultat escompté.

Il faut aussi, et plus encore que dans la chirurgie fonctionnelle, informer le patient des suites opératoires parfois longues et des risques de complications post-opératoires. Dans ces conditions, la chirurgie esthétique est à juste titre devenue une des branches acceptées parmi les autres spécialités chirurgicales et le bénéfice qu'elle apporte aux patients est le meilleur encouragement aux chirurgiens qui la pratiquent.

Parmi toutes ces interventions, certaines sont à la limite du fonctionnel et de l'esthétique (déviation du nez, hypertrophie mammaire, tablier abdominal, etc.).

Dans ce cas, il y aura le plus souvent une prise en charge de la part de l'INAMI.

BIBLIOGRAPHIE

1. Iverson RE, Lynch DJ : Practice Advisory on liposuction. *Plast Reconstr Surg* 2004 ; 113 : 1478-90
2. Cardenas L : Lipoaspiration and its complications : a safe operation. *Plast Reconstr Surg* 2003 ; 112 : 1435-41
3. Van Wyck R, De Mey A, Monstrey S, Fissette J, Wylock P, Guelinckx P : La lipoaspiration : qui peut la pratiquer et dans quelles conditions ? *Rev Fr Dommage Corp* 2002 ; 1 : 17-26
4. Pitanguy I : Abdominal lipectomy : an approach to it through an analysis of 300 consecutive cases. *Plast Reconstr Surg* 1967 ; 40 : 384-94
5. Aly AS, Cram AE, Chao M, Pang J, Mc Kear M : Belt lipectomy for circumferential Truncal excess : The University of IOWA Experience. *Plast Reconstr Surg* 2003 ; 111 : 398-413
6. Berthe JV, Massaut J, Greuse M, Coessens B, De Mey A : The Vertical Mammoplasty : A reappraisal of the technique and its complications. *Plast Reconstr Surg* 2003 ; 111 : 2192-9
7. Hall-Findlay E : A simplified vertical reduction mammoplasty : shortening the learning curve. *Plast Reconstr Surg* 1999 ; 104 : 748-59
8. Banbury J, Yetman R, Lucas A, Papay F, Graves K, Zins JE : Prospective analysis of the outcome of subpectoral breast augmentation : sensory changes, muscle function and body image. *Plast Reconstr Surg* 2004 ; 113 : 701-7
9. Jelkes GW, Glat PM, Jelkes EB, Longaker MT : The inferior retinacular lateral canthoplasty. *Plast Reconstr Surg* 1997 ; 100 : 1262-70
10. Risk SS, Matarasso A : Lower eyelid blepharoplasty : analysis of indications and the treatment of 100 patients. *Plast Reconstr Surg* 2003 ; 111 : 1299-306
11. Baker DC : Deep dissection rhytidectomy, a plea for caution. *Plast Reconstr Surg* 1994 ; 93 : 1498-9
12. Baker DC : Minimal incision rhytidectomy with lateral smasectomy evolution and application. *Aest Surg J* 2001 ; 21 : 14-26
13. Guyuron B, Uzzo C, Scull H : A practical classification of septonasal deviation and effective guide to septal surgery. *Plast Reconstr Surg* 1999 ; 104 : 2202-6
14. Ortiz Monasterio F : *Rhinoplasty*. WB Saunders, 1994
15. Rohrich RJ, Muzaffar A : A plastic surgeon's perspective : rhinoplasty. In : Romo T, Millman AL, eds. *Aesthetic Facial Plastic Surgery*. New York, Thieme, 2000 : 106-35

Correspondance et tirés à part :

A. DE MEY
C.H.U. Brugmann
Service de Chirurgie Plastique
Place A. Van Gehuchten 4
1020 Bruxelles

Travail reçu le 17 juin 2004 ; accepté dans sa version définitive le 1^{er} juillet 2004.