

Le fibrome chondromyxoïde de l'os : une tumeur osseuse rare de l'enfant

Chondromyxoid fibroma of bone : a rare benign bone tumor in children

L. Rouas, A. Malihy, N. Cherradi, N. Lamalmi et Z. Alhamany

Service d'Anatomie-Cytologie Pathologique, Hôpital d'Enfants, Rabat, Maroc

RESUME

Le fibrome chondromyxoïde est une tumeur bénigne rare, se développant essentiellement dans la métaphyse des os longs, comme le tibia. L'image radiologique consiste en une lésion ostéolytique géographique polylobée, cernée d'un liseré dense contenant des cloisons osseuses ; la lésion est excentrée et souffle la corticale.

Histologiquement, elle est faite de lobules, siège d'une prolifération de cellules fusiformes ou étoilées, au sein d'une matrice myxoïde ou chondroïde. Les auteurs présentent deux cas de fibrome chondromyxoïde de l'extrémité supérieure du tibia, survenus chez un garçon de 12 ans et une fille de 8 ans. Dans le premier cas, le siège diaphysaire de la lésion était particulier. Dans le second cas, la lésion était métaphyso-diaphysaire. Les diagnostics différentiels comportent le chondroblastome, le myxome osseux, le kyste anévrysmal, et le chondrosarcome. Le traitement chirurgical conservateur est recommandé, avec excision complète de la lésion même en cas de récurrence.

Rev Med Brux 2004 ; 25 : 521-4

ABSTRACT

Chondromyxoid fibroma is a rare benign tumor that is typically found in the metaphyseal ends of long tubular bones, such as the tibia. The radiographic appearances are those of a single, lytic lesion with lobulated margins, septations, cortical expansion and a sclerotic rim. The classic histological feature of a chondromyxoid fibroma is stellate or spindle-shaped cells arranged in lobules in a myxoid or chondroid background. Two cases are presented here : 8, and 12 -year-old patients, both with lesions in the proximal tibia. The first case showed an unusual feature : it was diaphyseal chondromyxoid fibroma. In the second case, the lesion was metaphyso-diaphyseal. The differential diagnosis includes chondroblastoma, myxoma, aneurysmal cyst as well as chondrosarcoma. A surgical conservative treatment with complete excision is recommended even in case of recurrence.

Rev Med Brux 2004 ; 25 : 521-4

Key words : chondromyxoid fibroma, children, differential diagnosis

INTRODUCTION

Le fibrome chondromyxoïde (FCM) est une tumeur cartilagineuse bénigne très rare, polymorphe, à différenciation cartilagineuse partielle. Il a été vraisemblablement souvent confondu avec le chondrosarcome avant son individualisation par Jaffé et Lichtenstein en 1948¹. Il est généralement admis que la tumeur se développe aux dépens de la face diaphysaire du cartilage de croissance.

Nous présentons ici deux cas de FCM. Le premier survenu chez un garçon de 12 ans et qui a récidivé après le curetage. Le deuxième fut diagnostiqué à

la suite d'un traumatisme chez une fillette de 8 ans. Le but de ce travail est également de présenter les aspects clinicopathologiques, immunohistochimiques, et les difficultés diagnostiques de cette tumeur osseuse primitive rare.

OBSERVATIONS CLINIQUES

Cas n° 1

D.K., âgé de 12 ans, est admis pour tuméfaction de l'extrémité supérieure de la jambe gauche apparue depuis une année. A l'examen clinique, on note une masse de 12/8 cm siégeant sur la face antéro-interne

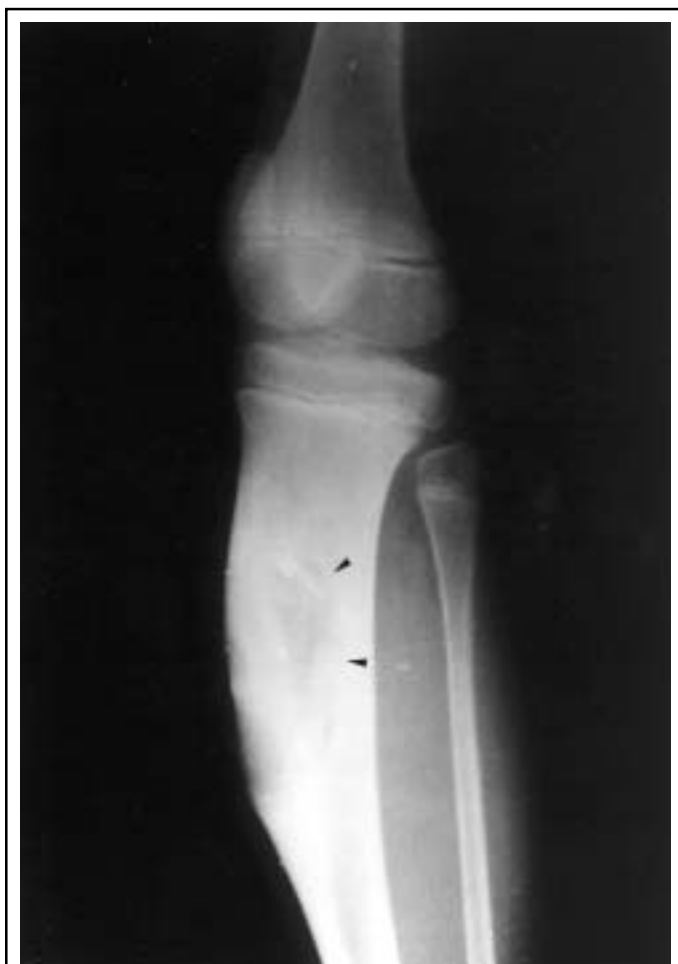

Figure 1 : Fibrome chondromyxoïde : image lacunaire diaphysaire de l'extrémité supérieure du tibia, excentrée, bien circonscrite, soufflant la corticale sans la rompre et bordée d'un fin liseré d'ostéosclérose en profondeur (▶).

du tiers supérieur de la jambe gauche. Elle est dure, douloureuse à la pression et fait corps avec l'os. L'imagerie met en évidence une lésion lytique diaphysaire latéralisée, bien limitée soufflant la corticale et bordée par un fin liseré d'ostéocondensation en profondeur (Figure 1). Un curetage de la tumeur est réalisé et de nombreux fragments d'aspect cartilagineux (une quarantaine) sont adressés au service d'anatomie pathologique. Ils pèsent au total 30 g et sont inclus en totalité. En microscopie optique, la grande majorité de ces fragments est constituée d'un tissu chondromyxoïde richement cellulaire montrant quelques cellules atypiques mais sans activité mitotique. Il existe par ailleurs un contingent fibreux lâche fait de cellules fusiformes ou stellaires ne montrant ni atypie cytonucléaire, ni mitose. Compte tenu de l'aspect radiologique, cet aspect morphologique était en faveur d'un fibrome chondromyxoïde. Six mois après, il y a eu une récurrence tumorale avec apparition d'une tuméfaction en regard de l'ancienne incision chirurgicale. On a réalisé alors une résection de la saillie antéro-interne du tibia gauche emportant la totalité de la tumeur. Le recul actuel est de 12 mois sans récurrence tumorale.

Cas n° 2

M.K., âgée de 8 ans, est adressée au service de chirurgie traumatologique pédiatrique. L'interrogatoire

fait préciser que la patiente a consulté pour tuméfaction de l'extrémité supérieure de la jambe droite apparue dans les suites d'un traumatisme. L'examen comparatif décèle une tuméfaction non inflammatoire de l'extrémité supérieure de la jambe droite. L'état général est conservé avec absence de stigmates biologiques d'infection. Sur le cliché standard, il existe une image lacunaire métaphyso-diaphysaire de l'extrémité supérieure du tibia, excentrée, bien limitée avec discrète ostéocondensation périphérique. Dans la zone interne périostée, l'os est légèrement soufflé. La tomodensitométrie révèle la présence d'un processus ostéolytique tibial droit hypodense soufflant la corticale avec envahissement médullaire. Un curetage de la tumeur est réalisé. L'examen anatomopathologique du matériel de curetage, montre la présence de plages myxoïdes abondantes (Figure 2A) faites d'une substance fondamentale lâche œdémateuse alcianophile (positives avec le bleu alcian pH 2,5), renfermant des cellules éparses fusiformes ou étoilées. Leurs noyaux sont arrondis ovoïdes, parfois hyperchromatiques mais sans figure de mitose (Figure 2B). Sur le plan immunohistochimique, ces cellules sont PS 100 positives orientant vers leur origine chondrocytaire (Figure 3). En périphérie de ces plages, on note une densité cellulaire importante mais sans atypie cytonucléaire ni mitose. A ce niveau, on observait également quelques cellules géantes. La patiente est toujours suivie en consultation et ne présente pas de récurrence tumorale. Le recul actuel est de 5 mois.

DISCUSSION

Le FCM est une des tumeurs bénignes les plus rares du tissu osseux, représentant moins de 1 % de toutes les tumeurs osseuses². Elle fut décrite en 1948 par Jaffe et Lichtenstein¹. Certaines statistiques mentionnent une prédominance masculine avec un sexe ratio de 2/1³. L'âge des malades varie entre 3 et 70 ans ; la tumeur s'observe principalement dans la deuxième et la troisième décennie⁴. La lésion se développe dans la région métaphysaire des os longs avec nette prédominance pour la métaphyse tibiale supérieure et fémorale inférieure⁵. Elle est plus rare sur les os courts et les os plats (25 % des cas)⁶. Le signe révélateur habituel est une douleur peu intense, parfois une tuméfaction. Celle-ci a été retrouvée dans nos deux cas.

La radiologie conventionnelle montre une image ostéolytique métaphysaire excentrique ovoïde à grand axe parallèle à l'axe de l'os, et cernée par un fin liseré de sclérose, ce qui suggère une tumeur bénigne. Dans notre premier cas, les signes évoquaient une lésion lentement progressive. Les différents diagnostics radiologiques évoqués étaient :

- le fibrome chondromyxoïde : devant l'âge, le siège, la localisation et surtout l'aspect radiologique ;
- le kyste anévrysmal : difficile à éliminer devant une lésion purement ostéolytique avec rupture de la corticale ;
- le kyste osseux solitaire est possible, soufflant la corticale et de siège métaphysaire au voisinage du cartilage de croissance chez le sujet jeune.

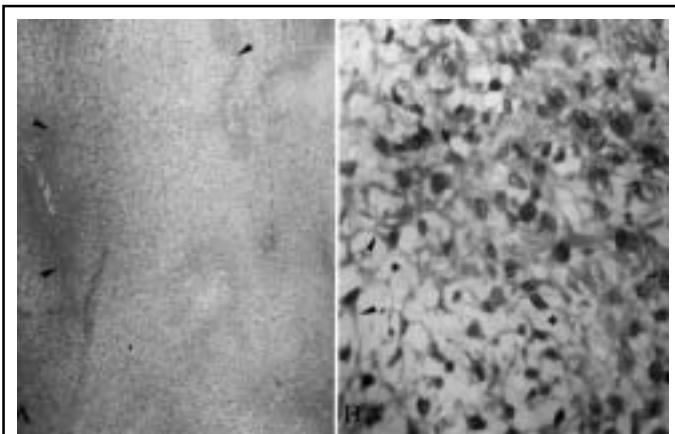


Figure 2 : A : Aspect au faible grossissement des pseudo-lobules myxoïdes. La densité cellulaire est variable, plus forte en périphérie des lobules (►) (hématoxyline-éosine, x 40). B : Aspect au fort grossissement des cellules tumorales au sein d'une matrice myxoïde (*). Elles sont fusiformes, étoilées, aux noyaux de taille variable, arrondis ou ovalaires avec des prolongements cytoplasmiques éosinophiles (►) (hématoxyline-éosine, x 400).

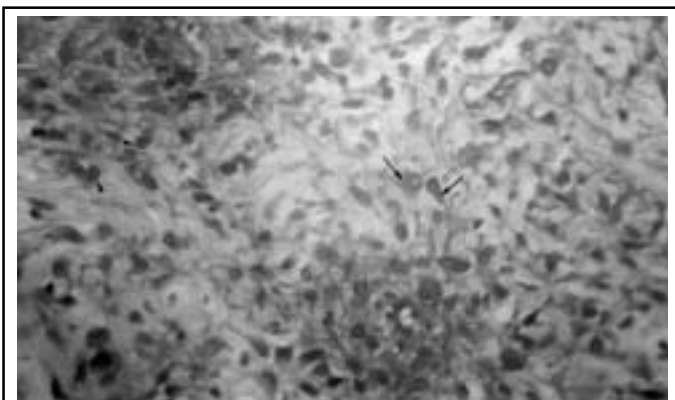


Figure 3 : Immunomarquage positif au niveau du cytoplasme (→) et du noyau (►) des cellules tumorales avec la PS 100, indiquant leur origine chondrocytaire (technique à l'avidine-biotin-peroxydase, x 400).

Cependant, la condensation périphérique était moins marquée.

Dans notre deuxième cas, l'apparition de la tuméfaction était précédée par un traumatisme, et radiologiquement, on a suspecté un kyste anévrysmal de l'os. Le diagnostic de certitude de fibrome chondromyxoïde a été fourni par l'examen anatomopathologique.

Bien que l'imagerie par résonance magnétique (IRM) soit une technique sensible pour la détection des tumeurs osseuses, elle ne donne pas d'image spécifique et les radiographies conventionnelles gardent toute leur valeur⁷. Elle est toutefois très utile dans le bilan préopératoire de certaines tumeurs osseuses bénignes agressives et dans la surveillance postopératoire des patients. Pour le fibrome chondromyxoïde, l'aspect des images en IRM varie selon les proportions du tissu cartilagineux, myxoïde et fibreux. Les zones myxoïdes ont un hyposignal en T1 et un hypersignal en T2^{8,9}. Pour la composante fibreuse, l'intensité du signal varie

selon le degré de vascularisation⁹. Les zones hémorragiques se traduisent par un hypersignal en T1 et en T2.

Macroscopiquement, le FCM est une tumeur bien limitée, d'aspect lobulé ferme blanc-grisâtre, sans remaniement ni calcification. Sa taille varie entre 1 et 10 cm de diamètre. Histologiquement, les coupes intéressent dans des proportions très variables des zones chondroïdes, fibreuses et myxoïdes. Les lobules myxoïdes sont faits d'une substance fondamentale hyaline au sein de laquelle s'égaillent des cellules fusiformes ou étoilées, munies de prolongements cytoplasmiques caractéristiques. Le pléomorphisme cellulaire est assez fréquent surtout en périphérie des lobules, avec présence de noyaux hyperchromatiques, volumineux et irréguliers. Toutefois, la rareté des mitoses et l'absence de nécrose de liquéfaction observée parfois au sein des zones myxoïdes¹⁰, sont en faveur d'un pronostic bénin. La périphérie des lobules est hypercellulaire pouvant évoquer au faible grandissement, des zones de chondroblastome.

Les lobules sont séparés par des tractus ou plaques fibreuses plus ou moins riches en collagène et en fibroblastes, associés à des cellules géantes. Le caractère lobulaire de la tumeur est difficile à reconnaître sur les fragments enlevés par le curetage comme il a été le cas chez la deuxième patiente.

Sur le plan immunohistochimique, les cellules montrent un immunomarquage positif avec la protéine S 100 (PS 100) au niveau du noyau ou du cytoplasme. Il s'agit d'une protéine acide (*acidic calcium-binding protein*)¹¹ soluble dans une solution à 100 % de sulfate d'ammonium. Elle est connue pour son utilité à démontrer la nature cartilagineuse de cellules tumorales. Elle marque non seulement les cellules d'un chondrome ou les cellules d'un chondrosarcome bien différencié mais aussi les cellules des fibromes chondromyxoïdes¹². C'est un marqueur peu spécifique car présent au niveau d'autres cellules comme les neurones, les cellules de Schwann et les mélanocytes. Les tumeurs d'origine nerveuse mais aussi les tumeurs musculaires et épithéliales peuvent être positives avec la PS 100. Dans le FCM, les cellules expriment également le collagène de type II qui est également un marqueur de différenciation chondrocytaire. Il peut être utile pour montrer la présence du collagène à l'intérieur des cellules cartilagineuses et dans la matrice cartilagineuse^{12,13}. D'après certains auteurs, les zones périphériques hypercellulaires sont marquées par l'actine muscle lisse, mais sont PS 100 négatives. Ces résultats laissent suggérer que le FCM est une tumeur à différenciation myofibroblastique, myochondroblastique et chondrocytaire¹⁴. Du point de vue cytogénétique, une inversion péricentromérique (6)(p25q13) a été récemment décrite dans le FCM. Ce réarrangement 6q13 n'est pas reconnu dans les autres types de tumeurs osseuses et dans les tumeurs du tissu mou, et pourrait aider à distinguer le fibrome chondromyxoïde du chondrosarcome et d'autres tumeurs mimant sa morphologie¹⁵. Une étude du caryotype dans le but de mettre en évidence cette anomalie, n'a pu être réalisée pour nos deux patients.

Le diagnostic de fibrome chondromyxoïde est généralement facile et reconnaître l'orientation à la fois fibreuse, myxoïde et cartilagineuse est indispensable pour l'affirmer. Cette triple association tissulaire est aussi un piège si l'on ne dispose que d'un petit fragment et surtout s'il s'agit d'une ponction-biopsie. En effet, le chondrosarcome myxoïde peut poser un problème de diagnostic différentiel surtout si les limites radiologiques sont moins nettes et que la biopsie n'a ramené que du tissu cartilagineux et myxoïde. Dans ce cas, il faut multiplier les coupes sinon demander un second prélèvement dans le but de rechercher des atypies cellulaires évidentes. La matrice cartilagineuse hyaline est plus abondante dans le chondrosarcome par rapport au FCM⁵. Sur la pièce opératoire, un examen minutieux est nécessaire pour rechercher des foyers de différenciation cartilagineuse. Par ailleurs, la limite os-tumeur est beaucoup plus nette dans le FCM.

Dans certains cas, la présence de zones de différenciation chondroblastique, en périphérie des pseudo-lobules myxoïdes, peut faire évoquer un chondroblastome. D'autant plus si la tumeur est de siège métaphyso-épiphysaire. L'existence de calcifications abondantes à l'examen radiologique et histopathologique, favorise le diagnostic de chondroblastome. Les diagnostics qui auraient pu être trop hâtivement évoqués de fibrome non ossifiant ou de myxome ne seraient pas une erreur lourde de conséquence⁶.

L'évolution de cette tumeur est bénigne avec résection en bloc⁵, mais le risque de récurrence existe après un simple curetage^{5,16}, comme cela a été le cas pour notre premier malade. Le taux de récurrence est estimé à 20 % des cas⁵, et n'est pas corrélé aux aspects histopathologiques de la lésion⁵. Dahlin rapporte un cas de transformation maligne d'une tumeur non irradiée survenue plusieurs années après le traitement¹⁶. La radiothérapie peut être utile en cas de tumeur non résécable, mais elle peut entraîner une transformation maligne de la tumeur⁴.

CONCLUSION

Le FCM est une tumeur cartilagineuse bénigne rare. Son diagnostic positif n'est pas toujours facile, du fait d'une biopsie non satisfaisante doublée d'une absence de communication de documents cliniques et radiologiques. Dans ces conditions, le pathologiste doit éviter l'erreur grave de porter le diagnostic de chondrosarcome ou de le méconnaître. Il doit également exiger, pour faire le diagnostic de FCM, la présence de trois types d'aspects histologiques et que cet aspect soit corrélé avec un aspect radiologique évocateur.

BIBLIOGRAPHIE

- Jaffe HL, Lichtenstein L : Chondromyxoid fibroma of bone : a distinctive benign tumor likely to be mistaken especially for chondrosarcoma. Arch Pathol 1948 ; 45 : 541-51

- Durr HR, Lienemann A, Nerlich A, Stumpfenhausen B, Refior HJ : Chondromyxoid fibroma of bone. Arch Orthop Trauma Surg 2000 ; 120 : 42-7
- Andrew T, Kenwright J, Woods C : Periosteal chondromyxoid fibroma of the tibia : a case report. Acta Orthop Scand 1982 ; 53 : 467-70
- Engels C, Priemel M, Moller G, Werner M, Delling G : Chondromyxoid fibroma. Morphological variations, site, incidence, radiologic criteria and differential diagnosis. Pathologe 1999 ; 20 : 224-9
- Howard D, Dorfman : Chondromyxoid fibroma. In : Bone tumors, 2e éd. St Louis, Mosby, 1998 : 321-31
- Mazabraud A : Fibrome chondromyxoïde. In : Anatomie pathologique osseuse tumorale. Paris, Springer-Verlag, 1994 : 173-5
- Seeger LL, Basset LW : Pathologie tumorale. In : Seeger LL, Gold RH, Basset LW. Atlas d'IRM du système ostéo-articulaire et musculaire. Paris, Flammarion Médecine-Sciences, 1989 : 318
- Tarhan NC, Yoluglu Z, Tutar NU, Coskun M, Agildere AM, Arikan U : Chondromyxoid fibroma of the temporal bone : CT and MRI findings. Eur Radiol 2000 ; 10 : 1678-80
- Park SH, Kong KY, Chung HW, Kim CJ, Lee SH, Kang HS : Juxtacortical chondromyxoid fibroma arising in an apophysis. Skeletal Radiol 2000 ; 29 : 466-9
- Macdonald D, Fornasier V, Holtby R : Chondromyxoid fibroma of the acromium with soft tissue extension. Skeletal Radiol 2000 ; 29 : 168-70
- Weiss AP, Dorfman HD : S-100 protein in human cartilage lesions. J Bone Joint Surg Am 1986 ; 68 : 521-6
- Ushigome S, Nikaido T, Masui F : Utilité de l'immunohistochimie comme aide au diagnostic des tumeurs et des lésions pseudotumorales osseuses. Ann Pathol 2001 ; 21 : 460-7
- Soder S, Inwards C, Muller S, Kirchner T, Aigner T : Cell biology and matrix biochemistry of chondromyxoid fibroma. Am J Clin Pathol 2001 ; 116 : 271-7
- Nielsen GP, Keel SB, Dickersin GR, Selig MK, Bhan AK, Rosenberg AE : Chondromyxoid fibroma : a tumor showing myofibroblastic, myochondroblastic, and chondrocytic differentiation. Mod Pathol 1999 ; 12 : 514-7
- Granter SR, Renshaw AA, Kozakewich HP, Fletcher JA : The pericentromeric inversion, inv (6)(p25q13), is a novel diagnostic marker in chondromyxoid fibroma. Mod Pathol 1998 ; 11 : 1071-4
- Dahlin DC : Chondromyxoid fibroma of bone, with emphasis on its morphological relationship to benign chondroblastoma. Cancer 1956 ; 9 : 195-203

Correspondance et tirés à part :

L. ROUAS
27, rue Belgrad, app. 27, Océan
Rabat
Code postal 10 000
Maroc

Travail reçu le 21 novembre 2003 ; accepté dans sa version définitive le 10 mai 2004.