

Sacro-iliite tuberculeuse : à propos d'un cas

Tuberculous sacroiliitis : report of a case

P. Brasseur¹, E. Koral¹, F. Sukkarieh¹, M. Vanhaeverbeek² et L. Bissen¹

Services de ¹Radiologie, ²Médecine Interne, C.H.U. de Charleroi, Site André Vésale, Montigny-le-Tilleul

RESUME

Nous présentons ici une observation d'une sacro-iliite tuberculeuse survenue chez un patient camerounais de 32 ans.

Le diagnostic a été posé après étude bactériologique du produit de ponction de l'abcès de voisinage. Les sacro-iliites tuberculeuses sont rares et surviennent souvent de façon isolée et insidieuse. Leur diagnostic est tardif, car il échappe fréquemment aux cliniciens, en raison du bon état général des patients et d'une symptomatologie mal localisée. Les paramètres biologiques sont souvent peu perturbés. La tuberculose ostéo-articulaire atteint surtout des populations à risque : patients originaires de pays en voie de développement, patients immunodéprimés ou défavorisés du point de vue socio-économique.

Le diagnostic est avant tout bactériologique, après ponction directe de l'interligne sacro-iliaque ou de l'abcès de voisinage.

La tomodensitométrie et l'IRM sont les examens d'imagerie médicale les plus performants.

Rev Med Brux 2004 ; 25 : 99-102

ABSTRACT

Our case concerns a 32-year old Cameroonian male presenting with tuberculous sacroiliitis. Diagnosis was made on the basis of a positive abscess needle aspirate. Tuberculous sacroiliitis is rare and generally an isolated phenomenon. Its insidious presentation leads to delayed diagnosis. The affection is often overlooked due to lack of awareness of the clinicians, the usually good condition of the patient and minimal signs of sacroiliac joint infection. Haematological data are frequently non contributory. High risk groups include developing countries immigrants, immunodepressed patients and low socioeconomic status.

Accurate diagnosis is based on percutaneous synovial fluid or abscess aspirate bacteriology. CT-scan and NMR are the most helpful radiological examinations.

Rev Med Brux 2004 ; 25 : 99-102

Key words : osteoarticular tuberculosis, tuberculous sacroiliitis, joints, sacroiliac

INTRODUCTION

La tuberculose connaît une recrudescence dans les pays industrialisés, avec une augmentation des atteintes ostéo-articulaires. Parmi celles-ci, les sacro-iliites tuberculeuses représentent une pathologie dont le diagnostic est souvent tardif, en raison d'une symptomatologie douloureuse insidieuse et mal localisée.

Le cas présenté illustre l'importance de la tomodensitométrie (TDM) et de l'IRM dans l'exploration précoce de cette affection.

OBSERVATION

Un patient camerounais de 32 ans, résidant en Belgique depuis 3 ans, se présente aux urgences pour

douleurs inguinales droites. Depuis 5 mois, il se plaignait de cruralgies droites augmentant à la marche, et signalait une difficulté à fléchir la hanche droite. L'exploration radiologique conventionnelle de la colonne lombo-sacrée, du bassin et des hanches, pratiquée à cette époque était négative.

Le patient, afébrile, est en bon état général et n'a aucun antécédent d'alcoolisme ou de tabagisme.

La biologie n'est que discrètement perturbée avec une CRP à 1,2 mg/dL et une VS à 23 mm/h. Une nouvelle radiographie de la hanche droite, pratiquée en urgence étant normale, le patient est renvoyé chez lui avec des antalgiques. Une semaine plus tard, devant la persistance des douleurs, un complément d'exploration est réalisé en ambulatoire. Le scanner de la colonne

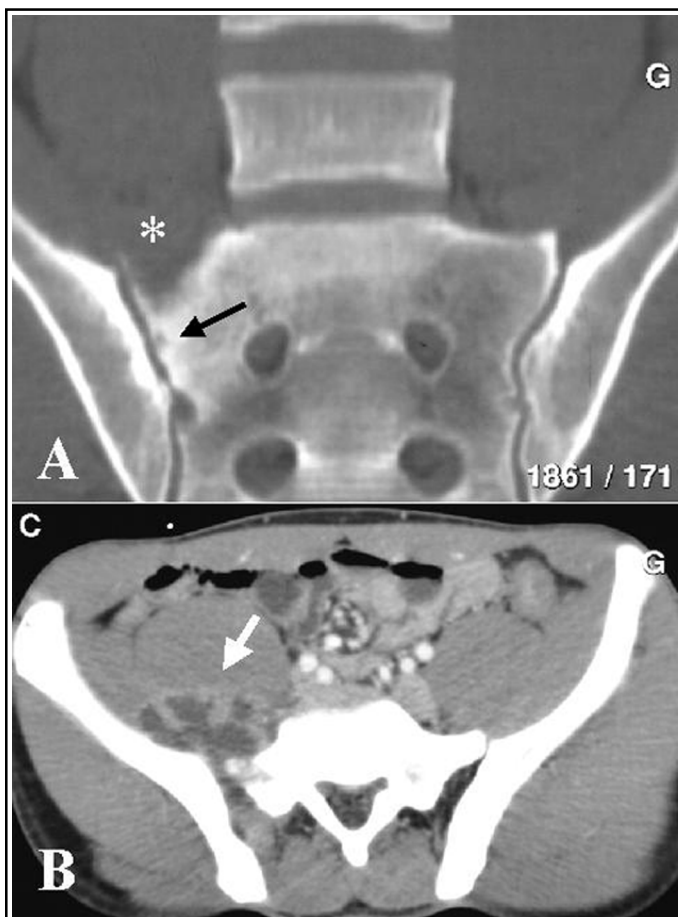


Figure 1 : Tomodensitométrie lombo-sacrée. A : reconstruction frontale en fenêtre osseuse : ostéolyse de l'angle supéro-externe de l'aileron sacré droit (*) et érosion sous-chondrale de la berge sacrée de l'articulation sacro-iliaque droite (→) ; B : après injection de contraste iodé, coupe transversale en fenêtre pour tissus mous : abcès multi-localaire (→) en avant de l'articulation sacro-iliaque droite.

lombaire montre une ostéolyse de la partie externe de l'aileron sacré droit et des érosions sous-chondrales au niveau de la berge sacrée de l'articulation sacro-iliaque droite (Figure 1). Une vaste lésion polykystique à coque hypervascularisée s'étend en avant et au-dessus de cette articulation, en arrière du muscle psoas. Le diagnostic proposé est celui d'un abcès compliquant une sacro-iliite unilatérale.

La radiographie thoracique, complétée par un scanner pulmonaire, montre un granulome excavé de 2 cm de diamètre dans la région rétro-claviculaire gauche. Une broncho-aspiration est réalisée, ainsi qu'une ponction sous scanner de l'abcès abdominal droit. L'analyse bactériologique du matériel prélevé dans ces deux sites révèle une infection par *Mycobacterium tuberculosis*.

Entre-temps, une IRM précise l'extension de l'abcès. Les fréquences suivantes sont réalisées : spin echo pondérée en T1, turbo spin echo pondérée en T2, fat-sat et spin echo pondérée en T1 avec injection de Gadolinium (Figure 2).

Enfin, une scintigraphie au technétium 99 révèle une hyperfixation sacro-iliaque droite.

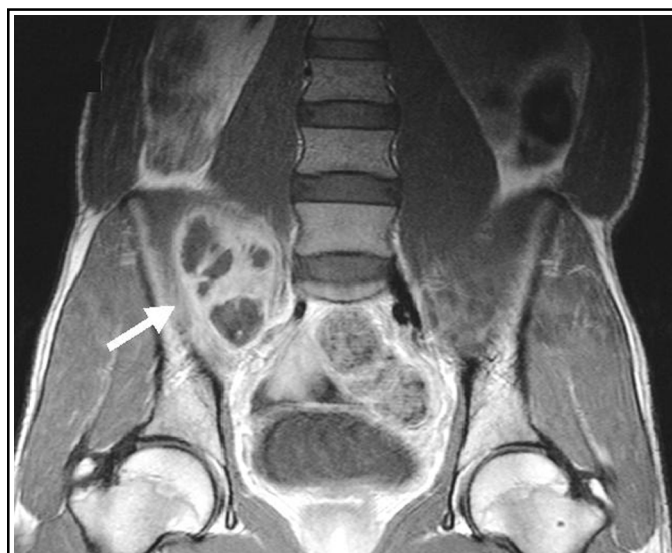

Figure 2 : IRM abdominale inférieure en coupe frontale avec séquence spin echo T1 après injection de Gadolinium : abcès multi-localaire (7 x 5 x 3 cm) en avant et au-dessus de l'articulation sacro-iliaque droite (→). Les coupes plus postérieures, non montrées ici, révèlent un élargissement de l'interligne sacro-iliaque droit, une ostéolyse du versant sacré et des phénomènes inflammatoires intraspongieux au niveau des berges articulaires.

Aucune maladie immunodépressive n'est décelée.

Une quadrithérapie anti-tuberculeuse est alors instaurée (isoniazide, rifampicine, pyrazinamide et éthambutol) et l'abcès est drainé chirurgicalement.

Le patient quitte l'hôpital après 15 jours. Depuis 12 mois, il est revu régulièrement en polyclinique et signale une disparition progressive des douleurs du membre inférieur droit et du creux inguinal. Son état général reste bon.

DISCUSSION

La tuberculose reste un problème de santé publique. Depuis une quinzaine d'années, on assiste, dans les grandes agglomérations des pays occidentaux, à une lente remontée du taux d'infection par le bacille de Koch^{1,2}, surtout dans des populations à risque : patients atteints de sida ; patients greffés, immunodéprimés ou recevant une corticothérapie ; patients âgés, drogués, diabétiques ou alcooliques ; immigrés venant de pays en voie de développement, surtout de l'Afrique subsaharienne et du Maghreb²⁻⁵. En particulier, le sida peut réactiver des foyers de primo-infection bacillaire jusqu'alors muets. D'une manière générale, le brassage des populations, la dégradation socio-économique et l'apparition de souches résistantes sont des facteurs qui accroissent l'incidence tuberculeuse dans les pays industrialisés et augmentent notamment les formes extra-pulmonaires qui représentent 20 % des nouveaux cas de tuberculose aux Etats-Unis² et 26 % en Belgique⁶. Parmi elles, les atteintes ostéo-articulaires surviennent chez 3 à 5 % des patients infectés par le bacille de Koch⁷ et représentent 10 à 15 % des formes

extra-pulmonaires^{5,6}. Les sacro-iliites tuberculeuses ou sacrocoxalgies représentent 9,7 % des atteintes osseuses⁵, tandis que les autres localisations sont le rachis dans 50 % des cas (Mal de Pott), la hanche et le fémur dans 10 %, le genou et le tibia dans 10 %, les côtes dans 7 %, l'épaule, le coude, le poignet et la cheville, chacun dans 2 % ; les lésions sont multiples dans 3 % des cas².

Chez notre patient, le diagnostic de sacro-iliite tuberculeuse a été tardif car il présentait des douleurs inguinales et une cruralgie droite qui ont été considérées comme d'origine mécanique.

L'exploration s'est donc limitée à un examen radiographique conventionnel de la colonne lombaire et de la hanche droite. Cette exploration étant normale, il faudra attendre 5 mois pour que, devant la persistance des douleurs, un scanner lombaire révèle un abcès pelvien au contact d'une lésion de l'articulation sacro-iliaque droite. C'est l'étude bactériologique, pratiquée sur le liquide de ponction de l'abcès de voisinage, qui a identifié le *Mycobacterium tuberculosis*.

Habituellement, la sacro-iliite tuberculeuse se manifeste de façon insidieuse par des douleurs fessières, des irradiations dans la région lombaire ou dans le membre inférieur, des cruralgies ou des douleurs inguinales ; elles s'exacerbent à la marche et à la position debout.

Les cruralgies sont provoquées soit par une irritation des racines nerveuses L2, L3 et L4 au niveau lombaire (lésions vertébrales, hernie discale, discopathie infectieuse, arthrose postérieure, etc.), soit par une masse expansive du petit bassin, comprimant le nerf crural (néoplasie primitive ou secondaire, kyste volumineux, abcès pelvien, etc.). Quant aux douleurs inguinales, elles peuvent être provoquées par une pathologie de la hanche (coxarthrose, coxite infectieuse ou inflammatoire, ostéonécrose de la tête fémorale, tendinite du moyen fessier ou du psoas iliaque, algodystrophie, etc.), des testicules ou du scrotum (hernie inguinale, adénite, etc.), une pathologie pelvienne, une artérite ou une phlébite iliaque externe, ainsi qu'une atteinte inflammatoire ou infectieuse des articulations sacro-iliaques. La diversité de cette symptomatologie douloureuse, souvent chronique ou subaiguë, la difficulté d'en préciser le point de départ et la multiplicité des causes possibles rendent le diagnostic malaisé, souvent retardé de plusieurs mois^{5,7-9}. En effet, devant ce type de douleurs, le clinicien risque de n'explorer que la colonne lombaire ou les hanches, sans s'intéresser aux régions voisines. Il en fut ainsi chez notre patient.

D'autre part, la sacrocoxalgie peut être une manifestation isolée de la tuberculose et cette étiologie, en l'absence de lésion pulmonaire, risque d'être négligée dans le diagnostic différentiel^{1,2,5}. Enfin, les patients sont fréquemment afébriles et en bon état général, avec une biologie sanguine souvent peu perturbée¹⁰, notamment en ce qui concerne la vitesse de sédimentation et

le taux de CRP. L'intradermoréaction à la tuberculine n'est pas systématiquement positive, surtout chez les patients immunodéprimés².

Les signes radiologiques classiques sont l'ostéopénie localisée avec flou des berges articulaires, les érosions osseuses sous-chondrales et le rétrécissement progressif de l'interligne articulaire. Des séquestres sont parfois présents et l'évolution se fait vers l'ostéocondensation et l'ankylose fibreuse¹¹. Malheureusement, cette expression radiologique est tardive et l'examen conventionnel du bassin reste longtemps muet après le début de la symptomatologie (quelques mois à un an)^{4,8,10}.

L'IRM et la tomодensitométrie sont les explorations les plus utiles dans ce type de pathologie^{2,10,12}. L'IRM révèle l'inflammation de la moelle osseuse au niveau de l'os spongieux et permet à un stade précoce, toujours avant la TDM, de découvrir un œdème de l'interligne sacro-iliaque et une atteinte des tissus mous. Sa capacité à étudier cette région dans tous les plans est précieuse pour la définition des atteintes synoviales et des abcès de voisinage qui compliquent souvent la sacro-iliite tuberculeuse, en se propageant le long du muscle psoas-iliaque ou dans la région fessière.

Le scanner définira les lésions ostéo-articulaires, alors que l'examen conventionnel est encore négatif ; il montrera les érosions osseuses, les séquestres et précisera l'extension des abcès. La TDM sera surtout indispensable pour guider les ponctions de l'interligne sacro-iliaque ou de l'abcès de voisinage.

Les lésions ostéo-articulaires, ainsi définies par l'IRM ou la TDM, ne sont cependant pas pathognomoniques d'une infection particulière et le diagnostic de tuberculose sera toujours établi après étude bactériologique sur les prélèvements réalisés à l'aiguille ou au trocart^{5,9,10}.

Enfin, la scintigraphie osseuse est utile par la précocité de sa réponse et l'identification de l'articulation lésée, sans cependant préciser la nature infectieuse ou non de la sacro-iliite^{8,10}.

En pratique, une atteinte sacro-iliaque unilatérale sera considérée comme infectieuse, jusqu'à preuve du contraire, alors qu'une lésion bilatérale correspondra plutôt à une maladie inflammatoire^{5,8}.

Le diagnostic différentiel d'une sacro-iliite tuberculeuse doit envisager les autres ostéo-arthrites infectieuses, particulièrement celles dont le décours est semblable à celui de la tuberculose : brucellose et mycoses. On exclura aussi une atteinte par germes pyogènes, dont l'évolution est souvent plus rapide et la symptomatologie plus aiguë.

Les pathologies inflammatoires seront écartées, telles que la polyarthrite rhumatoïde, la maladie de Reiter, la goutte ou le psoriasis, qui concernent souvent plusieurs articulations.

CONCLUSION

Il convient d'être attentif aux atteintes articulaires subaiguës survenant chez des patients à risque (immunodéprimés, patients âgés aux conditions socio-économiques défavorables et immigrés originaires de pays en voie de développement). Toute douleur mono-articulaire insidieuse et persistante, même sans expression clinique ou hématologique franche, doit faire l'objet d'une exploration attentive par les techniques de référence que sont l'IRM ou la tomodensitométrie.

Comme dans toute exploration ostéo-articulaire, il faudra examiner non seulement les zones douloureuses, mais aussi les articulations de voisinage. En particulier, les articulations sacro-iliaques seront systématiquement étudiées en cas de cruralgie, de douleurs inguinales ou fessières. Afin d'établir un diagnostic précoce, leur exploration se fera d'emblée par IRM ou TDM car la radiographie conventionnelle reste plus longtemps muette. L'éventualité d'une arthrite tuberculeuse, évoluant à bas bruit, sera toujours envisagée dans le diagnostic différentiel, mais l'identification d'une tuberculose ostéo-articulaire ne sera établie qu'après ponction des abcès ou des interlignes articulaires et analyse bactériologique.

BIBLIOGRAPHIE

1. Lemaître F, Damade R, Pouchot J, Barge J, Boussougant Y, Vinceneux P : Tuberculose ostéo-articulaire. Apport diagnostique du prélèvement local. *Rev Med Interne* 1995 ; 16 : 191-4
2. Watts HG, Lifeso RM : Tuberculosis of bones and joints. *J Bone Joint Surg Am* 1996 : 288-98
3. Brucker G, Bletry O, Danis M, Herson S, Gentilini M, Godeau P : Tuberculoses sacro-iliaques. A propos de sept observations. Aspects cliniques, diagnostiques, place de la scintigraphie osseuse. *Sem Hop* 1980 ; 56 : 1891-4
4. Gonzalez-Gay MA, Garcia-Porrúa C, Cereijo MJ, Rivas MJ, Ibanez D, Mayo J : The clinical spectrum of osteoarticular tuberculosis in non-human immunodeficiency virus patients in a defined area of northwestern Spain (1988-1997).

Clin Exp Rheumatol 1999 ; 17 : 663-9

5. Pouchot J, Vinceneux P, Barge J et al : Tuberculosis of the sacroiliac joint : clinical features, outcome, and evaluation of closed needle biopsy in 11 consecutive cases. *Am J Med* 1988 ; 84 : 622-8
6. Statistiques 2001. Fondation contre les affections respiratoires et pour l'éducation de la santé (FARES), rue de la Concorde 56, 1050 Bruxelles
7. Kim NH, Lee HM, Yoo JD, Suh JS : Sacroiliac joint tuberculosis. Classification and treatment. *Clin Orthop* 1999 ; 358 : 215-22
8. Feldmann JL, Menkès CJ, Weill B, Delrieu F, Delbarre F : Les sacro-iliites infectieuses. Etude multicentrique sur 214 observations. *Rev Rhum* 1981 ; 48 : 83-91
9. Nguyen TP, Burk DL : Musculoskeletal case of the day. Tuberculous sacroiliitis. *AJR Am J Roentgenol* 1995 ; 165 : 205-6
10. Bousset L, Marchand B, Blinneau N et al : Imagerie de la tuberculose ostéo-articulaire. *J Radiol* 2002 ; 83 : 1025-34
11. Resnick D, Niwayama G : Osteomyelitis, septic arthritis, and soft tissue infection : the axial skeleton. In : Resnick D, Niwayama G, eds. *Diagnosis of bone and joint disorders*. Philadelphia, WB Saunders Company, 1988 : 2635-43
12. Murphey MD, Wetzel LH, Bramble JM, Levine E, Simpson KM, Lindsley HB : Sacroiliitis : MR imaging findings. *Radiology* 1991 ; 180 : 239-44

Correspondance et tirés à part :

P. BRASSEUR
C.H.U. de Charleroi, Site André Vésale
Service de Radiologie
Route de Gozée 706
6110 Montigny-le-Tilleul

Travail reçu le 6 mai 2003 ; accepté dans sa version définitive le 16 février 2004.