

Prise en charge diagnostique et thérapeutique de l'embolie pulmonaire

Diagnosis and treatment of pulmonary embolism

S. Motte

Service de Pathologie Vasculaire, Hôpital Erasme

RESUME

L'embolie pulmonaire (EP) est une affection fréquente dont le diagnostic reste difficile car les signes et symptômes cliniques ne sont ni sensibles ni spécifiques. Néanmoins, l'estimation de la probabilité clinique tenant compte de l'ensemble des signes et symptômes, de la présence de facteurs de risque et de la présence ou non d'une alternative diagnostique permet d'orienter la démarche diagnostique. Le dosage plasmatique des D-dimères est utile uniquement pour exclure la maladie chez les patients à probabilité clinique faible ou modérée et est pratiquement inutile chez les patients à probabilité clinique élevée. Concernant l'imagerie, la fiabilité de la tomodensitométrie hélicoïdale est maintenant bien établie. Cet examen sera recommandé de préférence à la scintigraphie pulmonaire selon l'accessibilité et l'expertise locale, la présence ou non d'une pathologie pulmonaire sous-jacente ou d'anomalie à la radiographie de thorax. La phase initiale du traitement consiste en l'administration d'une héparine de bas poids moléculaire (HBPM) pendant une durée de minimum 5 jours et de maximum 10 jours avec relais précoce par antivitamines K (AVK). Chez les patients avec cancer évolutif, un traitement à long terme par HBPM est maintenant recommandé de préférence à un relais par AVK. La durée du traitement anticoagulant est basée sur l'estimation du risque de récurrence (présence de facteurs de risque transitoires ou précipitants, cancer, thrombophilie, premier épisode) et du risque de saignement.

Rev Med Brux 2006 ; 27 : 21-7

ABSTRACT

Pulmonary embolism (PE) is a common disease that poses a major diagnostic challenge because symptoms and signs are neither sensitive nor specific. However, patients with suspected PE can be classified into low, moderate and high clinical probability groups on the basis of symptoms and signs of PE, the presence of risk factors and the presence or absence of a likely alternative diagnosis. Stratification of patients into groups according to the clinical or pretest probability is imperative for proper selection of further diagnostic tests. The role of D-dimer testing is limited to the ruling out of PE in patients with low or moderate clinical probability. Conversely D-dimer testing is useless in patients with high clinical probability. Chest CT has become an attractive means for an accurate diagnosis of PE and may replace lung scanning as first-line imaging test in particular in patients with underlying pulmonary disease or abnormal chest radiograph. Initial treatment for patients with non massive PE consists of therapeutic anti-coagulation with low molecular weight heparin (LMWH) and early overlapping with oral anticoagulants. In patients with active cancer, long-term treatment with LMWH is recommended. Duration of anticoagulant treatment is based on the balance between the risk of recurrent venous thromboembolism (depending mainly on the reversibility of risk factor, the presence of cancer, thrombophilia or previous venous thromboembolic episodes) and the risk of bleeding.

Rev Med Brux 2006 ; 27 : 21-7

Key words : *diagnosis, treatment, pulmonary embolism*

INTRODUCTION

L'embolie pulmonaire est une affection fréquente. Son incidence annuelle est estimée à environ 0,5 cas pour 1.000 sujets dans la population générale. Elle reste l'une des affections les plus "piégeantes". En effet, l'embolie pulmonaire est fréquemment suspectée chez des patients non atteints par la maladie et, en général, le diagnostic ne sera confirmé que chez environ 25 % des patients cliniquement suspects¹. Inversement, l'embolie pulmonaire est une cause de décès chez des patients chez qui le diagnostic n'était pas suspecté. Le traitement de l'embolie pulmonaire non massive, c'est-à-dire sans instabilité hémodynamique est l'anticoagulation par héparine de bas poids moléculaire (HBPM) avec relais précoce par antivitamines K (AVK). Cet article a pour premier objectif de proposer une attitude pratique en cas de suspicion clinique d'embolie pulmonaire non massive. L'intérêt de l'évaluation clinique initiale sera discuté ainsi que la place des principaux examens paracliniques complémentaires. Le second objectif est de présenter les recommandations récentes de l'*American College of Chest Physicians* concernant la phase initiale du traitement anticoagulant ainsi que la prévention secondaire des récidives.

PRISE EN CHARGE DIAGNOSTIQUE

Quand évoquer le diagnostic d'embolie pulmonaire ?

Les signes et symptômes d'embolie pulmonaire ne sont ni spécifiques ni sensibles. La présentation clinique peut être très variée. Les trois modes de présentation clinique les plus fréquents sont les suivants : la douleur pleuritique, la dyspnée isolée d'apparition brutale ou progressive et la syncope². Devant l'une de ces présentations cliniques, le diagnostic d'embolie pulmonaire doit être évoqué en l'absence d'alternative diagnostique évidente et en présence de facteurs de risque thromboembolique veineux²⁻⁴. La recherche de facteurs de risque est primordiale car d'une part, elle apporte une aide majeure au diagnostic et d'autre part elle permet d'estimer le risque de récurrence et de déterminer la durée du traitement anticoagulant. Le Tableau 1 reprend les principaux facteurs de risque. Ceux-ci peuvent être classés en facteurs réversibles ou provocants et en facteurs persistants. Il faut souligner qu'un même patient présente fréquemment plusieurs facteurs de risque et que ceux-ci ont un effet additif.

Estimation de la probabilité clinique d'embolie pulmonaire

La probabilité clinique d'embolie pulmonaire est la probabilité *a priori* qui est estimée sur base de l'anamnèse, de l'examen physique et lorsqu'ils sont disponibles l'électrocardiogramme, la radiographie de thorax et la gazométrie⁵. Elle est établie de façon empirique ou à l'aide d'un système de scorage avant la réalisation d'examens complémentaires tels que le dosage des D-dimères ou l'échographie veineuse des

Tableau 1 : Principaux facteurs de risque de thrombose veineuse (TVP) et d'embolie pulmonaire (EP).

Facteurs réversibles	Facteurs persistants
Chirurgie récente	Antécédents de TVP/EP
Traumatisme sur un MI	Age avancé
Immobilisation récente	Néoplasie évolutive
Affection médicale aiguë majeure	Insuffisance cardiaque sévère
Grossesse, post-partum	Obésité, varices
Contraceptifs	Maladie inflammatoire intestinale
Hormonothérapie	Thrombophilies héréditaires ou acquises
Long voyage en avion	

membres inférieurs⁶⁻⁹. Le Tableau 2 récapitule le système de scorage proposé par Wells qui a été le plus largement validé et utilisé par différents groupes^{7,10-16}. Ainsi, sur la base de symptômes et signes cliniques évocateurs, de la recherche de facteurs de risque thromboembolique veineux et de la présence ou non d'une alternative diagnostique, le médecin est capable de classer le malade dans une catégorie à probabilité clinique faible, intermédiaire ou élevée d'embolie pulmonaire correspondant en général à des prévalences de l'affection de moins de 10 %, environ 25 % et plus de 60 % respectivement¹⁷. Si l'estimation de la probabilité clinique ne permet pas de poser ou d'exclure le diagnostic d'embolie pulmonaire, elle est utile pour orienter la démarche diagnostique et est nécessaire pour interpréter correctement les résultats des tests diagnostiques.

Outre l'anamnèse et l'examen clinique, l'électrocardiogramme est un examen disponible au

Tableau 2 : Evaluation de la probabilité clinique d'embolie pulmonaire (score de Wells).

Caractéristiques cliniques	Points
Signes cliniques de TVP (douleur et gonflement)	+3,0
Un diagnostic différentiel est moins probable que celui d'embolie pulmonaire	+3,0
Rythme cardiaque > 100 battements/minute	+1,5
Immobilisation ou chirurgie majeure datant de moins de 4 semaines	+1,5
Antécédents documentés de TVP et/ou EP	+1,5
Hémoptysies	+1
Cancer actif (en cours de traitement, traitement < 6 mois ou traitement palliatif)	+1

L'estimation de la probabilité clinique est obtenue par l'addition des points : probabilité faible (score < 2), intermédiaire (score entre 2 et 6), élevée (score > 6). TVP : thrombose veineuse profonde ; EP : embolie pulmonaire.

cabinet qui peut contribuer à orienter la démarche diagnostique. Les modifications électrocardiographiques qui peuvent être observées lors de l'embolie pulmonaire aiguë incluent la tachycardie sinusale, le flutter ou la fibrillation auriculaire, la déviation axiale droite, les modifications non spécifiques du segment ST, les ondes T négatives dans les dérivations précordiales droites, les ondes S en D1 et ondes Q en D3 et le bloc de branche droit¹⁸. Dans un collectif de 89 patients avec embolie pulmonaire et sans antécédent cardiaque ou pulmonaire, les anomalies du segment ST ou de l'onde T étaient les anomalies les plus fréquemment observées¹⁹. Ces anomalies sont certes non spécifiques mais permettent de renforcer la probabilité clinique d'embolie pulmonaire lorsqu'elles sont observées chez un patient sans aucun antécédent ou facteur de risque cardiovasculaire. Elles témoignent en général d'une embolie pulmonaire importante²⁰.

Place du dosage des D-dimères

Plusieurs tests sont utilisés pour réaliser le dosage plasmatique des D-dimères. Il faut rappeler que les performances diagnostiques du dosage sont fortement dépendantes du test utilisé. La plupart des tests utilisés sont des tests très sensibles de type ELISA (sensibilité > 98 %). Ces tests permettent à eux seuls d'exclure la maladie¹⁷. En revanche, leur spécificité est médiocre en particulier chez des sujets âgés ou en cas

de pathologie sous-jacente telle que néoplasie, syndrome inflammatoire, traumatisme. D'autres tests modérément sensibles (sensibilité 85-98 %) mais plus spécifiques sont également disponibles. Ces tests sont utiles en association avec une probabilité clinique faible. En effet, afin d'assurer une valeur prédictive négative proche de 100 %, il est nécessaire d'utiliser ces tests uniquement dans une sous-population de sujets à faible prévalence de la maladie^{4,17}.

Sur le plan pratique, le dosage des D-dimères est surtout utile chez des patients à probabilité clinique faible à intermédiaire (Figure). Dans ces conditions, les tests de sensibilité suffisante permettent d'exclure le diagnostic d'embolie pulmonaire aiguë. Un résultat positif chez ces patients impose la réalisation d'examens d'imagerie complémentaires. Chez les patients à probabilité clinique élevée, le dosage des D-dimères est pratiquement inutile. En effet, dans cette catégorie de patients, la prévalence de la maladie est élevée, il y a donc de fortes chances que le test soit positif. Inversement, un test négatif chez un patient à haute probabilité clinique ne permet pas toujours d'exclure formellement le diagnostic. Chez ces patients, il est préférable de recourir d'emblée à un examen d'imagerie afin de confirmer le diagnostic²¹. En attendant les résultats de cet examen, le patient sera traité par une injection d'HBPM à dose thérapeutique.

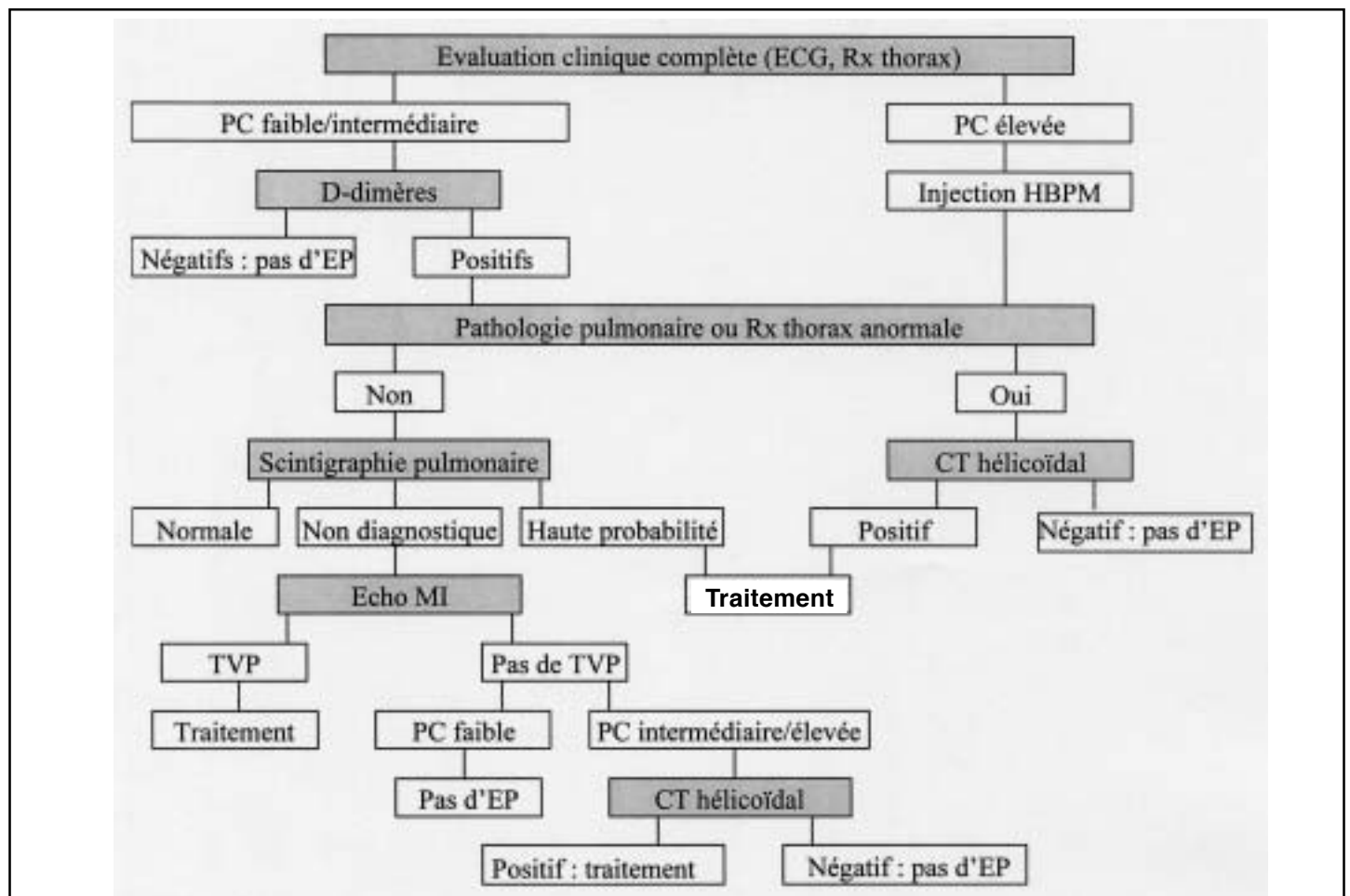


Figure : Algorithme diagnostique de l'embolie pulmonaire. PC : probabilité clinique ; EP : embolie pulmonaire ; TVP : thrombose veineuse profonde ; Echo MI : échographie des membres inférieurs ; CT : tomodensitométrie thoracique sur appareil multidétecteur ; HBPM : héparine de bas poids moléculaire.

Place de l'échographie des membres inférieurs

La mise en évidence d'une thrombose veineuse profonde des membres inférieurs chez un patient cliniquement suspect d'embolie pulmonaire permet de retenir le diagnostic et d'instaurer le traitement anticoagulant qui est identique dans les deux affections²². La majorité des patients cliniquement suspects d'embolie pulmonaire sont asymptomatiques au niveau des membres inférieurs et il faut souligner que la sensibilité de l'échographie n'est que de l'ordre de 50 % chez les sujets asymptomatiques¹⁷. L'absence de mise en évidence d'une thrombose veineuse profonde ne permet donc pas d'exclure l'embolie pulmonaire. L'échographie des membres inférieurs a été utilisée dans des études avec suivi de patients dont l'objectif était de valider des stratégies diagnostiques séquentielles combinant cet examen avec la probabilité clinique, le dosage des D-dimères et l'imagerie pulmonaire par scintigraphie ou tomographie thoracique qui sera discutée plus loin. Dans ces approches diagnostiques, l'échographie a été utilisée comme examen de seconde ligne après une scintigraphie non diagnostique pour éviter le recours à l'angiographie pulmonaire^{12,14} ou après une tomographie thoracique négative^{13,23}. L'échographie a également été utilisée comme examen de première ligne avec le dosage des D-dimères^{6,24,25}. Dans deux études récentes, l'une genevoise²⁴ et la seconde française²⁵, cette dernière approche a permis d'éviter le recours à la tomographie thoracique chez respectivement 38,5 % et 58 % des patients cliniquement suspects d'embolie pulmonaire. Au total, l'échographie des membres inférieurs est un examen simple, non invasif et largement disponible qui doit être intégré dans une stratégie diagnostique séquentielle.

Place de la scintigraphie pulmonaire

La scintigraphie pulmonaire de perfusion a longtemps été le premier examen morphologique non invasif en présence d'une suspicion clinique d'embolie pulmonaire. Lorsque la perfusion est anormale, la scintigraphie de perfusion doit être confrontée à la scintigraphie de ventilation. Le compte rendu de l'examen scintigraphique doit permettre de conclure soit à l'absence d'embolie pulmonaire lorsque la scintigraphie est normale (absence de défauts de perfusion), soit à la présence d'embolie pulmonaire lorsque la scintigraphie est de forte probabilité (défauts de perfusion touchant au moins l'équivalent de deux segments pulmonaires avec ventilation et radiographie de thorax normales) soit encore à un examen non diagnostique²⁶. La proportion de scintigraphies non diagnostiques varie dans les séries publiées de 36 % à 72 %^{6,26,27}. La probabilité d'obtenir un tel résultat augmente chez les patients présentant une pathologie pulmonaire sous-jacente²⁸, ou encore lorsque la radiographie de thorax est anormale²⁹. Enfin, si la reproductibilité interobservateur des scintigraphies normales et de haute probabilité est excellente, elle est par contre médiocre pour les scintigraphies non diagnostiques²⁷.

Place de la tomographie thoracique hélicoïdale

Récemment, plusieurs études cliniques ont validé l'application de la tomographie thoracique hélicoïdale dans le diagnostic de l'embolie pulmonaire³⁰. La tomographie offre de multiples avantages. Elle permet de visualiser et d'apprécier l'importance du thrombus. Elle permet également de mettre en évidence d'autres affections thoraciques. Accessible dans de nombreux centres, l'examen peut être plus facilement réalisé en urgence qu'une scintigraphie pulmonaire. Les études avec suivi de patients ont obtenu de bonnes valeurs de spécificité, ce qui signifie qu'une tomographie positive est un bon critère d'embolie pulmonaire^{31,32}. Mais l'approche diagnostique vise le plus souvent à exclure l'embolie pulmonaire et les performances décrites en termes de sensibilité sont très variables, en particulier lorsque l'examen est réalisé au moyen d'un scanner monodétecteur en raison notamment de la non-reconnaissance des petits embolus périphériques³³. Toutefois, la signification clinique de ceux-ci est controversée³⁴ et plusieurs grandes études ont validé la valeur d'exclusion d'une tomographie normale combinée à une échographie normale des membres inférieurs^{13,23,24,35}. Deux études récentes avec suivi de patients, l'une menée en France²³ et la seconde aux Pays-Bas¹³, avaient pour objectif principal de déterminer si le diagnostic d'embolie pulmonaire pouvait être exclu sur la base d'un scanner monodétecteur négatif combiné à une échographie des membres inférieurs négative. Dans l'étude française, les auteurs rapportent un risque thromboembolique veineux à 3 mois de 1,8 % (IC (intervalle de confiance) 95 % : 0,8-3,3) après une tomographie et une échographie négatives chez les patients avec une probabilité clinique faible ou modérée d'embolie pulmonaire. Le risque thromboembolique veineux à 3 mois était de 0,8 % (IC 95 % : 0,2-2,3) dans l'étude hollandaise. Ces résultats sont considérés comme acceptables et sont comparables à ceux obtenus avec des stratégies diagnostiques utilisant la scintigraphie pulmonaire.

La rapidité de l'acquisition hélicoïdale sur des scanners multidétecteurs permet une meilleure opacification vasculaire, la réalisation de coupes plus fines et une meilleure détection des petits embolus périphériques. Dans une étude genevoise récente³⁶, un scanner multidétecteur et une échographie des membres inférieurs étaient réalisés d'emblée chez les patients avec une probabilité clinique élevée d'embolie pulmonaire et après un dosage positif des D-dimères chez les patients avec une probabilité clinique faible ou intermédiaire. Parmi les patients avec un scanner négatif, seulement 0,9 % avaient une thrombose veineuse proximale des membres inférieurs détectée par l'échographie. Le rendement de l'échographie des membres inférieurs était donc très bas dans cette étude, suggérant que le diagnostic d'embolie pulmonaire pourrait être exclu sur la base d'un dosage des D-dimères ou d'un scanner multidétecteur négatif. Au total, les études récentes avec suivi de patients ont démontré

que la tomodensitométrie hélicoïdale pouvait occuper une place de choix dans le diagnostic de l'embolie pulmonaire. Cet examen présente néanmoins des limitations : il nécessite l'injection de produit de contraste et ses performances diagnostiques sont dépendantes de la réalisation technique et des compétences de celui qui l'interprète³⁷. Il convient également de souligner que cet examen doit être incorporé dans une stratégie diagnostique.

Une stratégie diagnostique séquentielle en cas de suspicion clinique d'embolie pulmonaire non massive

La Figure propose une approche diagnostique combinant la probabilité clinique, le dosage des D-dimères, la scintigraphie pulmonaire, l'échographie des membres inférieurs, et la tomodensitométrie thoracique. Dans cette approche, la tomodensitométrie thoracique réalisée au moyen d'un appareil multidétecteur est proposée plutôt qu'une scintigraphie pulmonaire en cas d'antécédents pulmonaires, on enregistre encore lorsque la radiographie de thorax est anormale. L'examen est également réalisé en cas de scintigraphie non diagnostique chez des patients à probabilité clinique intermédiaire à élevée avec échographie des membres inférieurs négative. L'inclusion dans la stratégie de l'échographie des membres inférieurs ainsi que l'utilisation sélective de la scintigraphie pulmonaire et de la tomodensitométrie thoracique permettent d'optimiser le recours à ces deux derniers examens.

TRAITEMENT DE L'EMBOLIE PULMONAIRE

Phase initiale

A l'exception des patients présentant une instabilité hémodynamique (hypotension et/ou choc) chez qui un traitement thrombolytique est indiqué, la phase initiale du traitement anticoagulant consiste dans la plupart des cas en l'administration d'une HBPM à dose fixe, calculée selon le poids du patient et administrée sous forme de 1 ou 2 injections sous-cutanées par jour (Tableau 3). La durée du traitement est de minimum 5 jours et en principe ne devrait pas dépasser 10 jours²².

En cas d'insuffisance rénale sévère (clearance de créatinine < 30 ml/min), il est préférable d'éviter les HBPM et de recourir au traitement par héparine non

fractionnée (par voie intraveineuse ou sous-cutanée sous forme de 2 injections par jour) avec ajustement des doses en fonction de l'APTT.

Le relais par les anticoagulants oraux reste le traitement recommandé chez la grande majorité des patients. Ce relais doit être instauré dès le 1^{er} jour du traitement héparinique, de manière à assurer un chevauchement des deux traitements pendant une durée minimum de 4 à 5 jours. L'INR cible est de 2,5 (range 2-3).

Cas particulier : patients avec cancer évolutif

Dans une étude randomisée récente incluant 676 patients avec une embolie pulmonaire ou thrombose veineuse profonde des membres inférieurs et un cancer évolutif, Lee et collaborateurs ont comparé un traitement à long terme par une HBPM pendant une durée de 6 mois à un traitement conventionnel par AVK. L'étude montre que l'incidence des récurrences thromboemboliques à 6 mois était réduite de 50 % dans le groupe traité à long terme par HBPM³⁸. Le risque hémorragique était similaire dans les 2 groupes. Sur base de ces données, les experts de l'*American College of Chest Physicians* recommandent fortement un traitement à long terme par HBPM chez les patients avec cancer évolutif plutôt que le traitement conventionnel avec relais par AVK²².

Prévention de la récurrence

La durée du traitement anticoagulant est basée sur l'estimation du risque de récurrence thromboembolique à l'arrêt du traitement et l'estimation du risque de saignement²².

Les principaux facteurs influençant le risque de récurrence après l'arrêt du traitement anticoagulant sont présentés dans le Tableau 4. Le facteur dominant est la réversibilité du facteur de risque. En présence d'un facteur de risque majeur réversible (chirurgie), le risque de récurrence thromboembolique est faible (environ 3 % par an) alors que ce risque est élevé (environ 10 % par an) en l'absence de facteur de risque réversible³⁹. Les recommandations proposées par les experts de l'*American College of Chest Physician* en matière de durée du traitement anticoagulant sont fréquemment accompagnées de suggestions à considérer au cas par cas, tenant compte de la balance entre l'estimation du risque de récurrence thromboembolique et du risque de saignement (Tableau 5).

Tableau 3 : Posologie des héparines de bas poids moléculaire disponibles en Belgique.

	Dose
Enoxaparine (Clexane®)	1 mg (100 UI)/kg/12 h
Nadroparine (Fraxiparine®) (Fraxodi®)	95 UI/kg/12 h 190 UI/kg/24 h
Daltéparine (Fragmin®)	100 UI/kg/12 h ou 200 UI/kg/24 h
Tinzaparin (Innohep®)	175 UI/kg/24 h

Tableau 4 : Principaux facteurs influençant le risque de récurrence de thrombose veineuse profonde (TVP) ou d'embolie pulmonaire (EP) après l'arrêt du traitement anticoagulant.

Présence d'un facteur de risque réversible
Cancer ou facteur de risque persistant
Thrombophilie
Antécédent de TVP/EP non provoquée

Tableau 5 : Durée du traitement. Recommandations de la 7^{ème} Conférence de l'American College of Chest Physicians²².

	Recommandations*	Suggestions*
Premier épisode		
Facteur de risque réversible	AVK 3 mois	
Pas de facteur de risque réversible	AVK 6 à 12 mois	Traitement au long cours**
Cancer évolutif	HBPM à long terme ou jusqu'à rémission cancer	
Anticorps antiphospholipides, anomalies combinées de l'hémostase	AVK 12 mois	Traitement au long cours
Déficit documenté en antithrombine, protéine C ou S, facteur V Leiden, mutation gène prothrombine, hyperhomocystéinémie, facteur VIII élevé	AVK 6 à 12 mois	Traitement au long cours
Deux ou plus de 2 épisodes		Traitement au long cours
Rapport bénéfice-risque du traitement au long cours	A réévaluer à intervalles réguliers	
<p>* Netteté du rapport bénéfice/risque : - évidente : recommandations ; - non évidente : suggestions. ** Traitement au long cours : durée supérieure à 12 mois, sans limite supérieure définie. AVK : antivitamines K ; HBPM : héparine de bas poids moléculaire.</p>		

Concernant l'intensité du traitement anticoagulant prolongé, Kearon et collaborateurs ont récemment comparé un traitement par AVK à dose réduite (INR entre 1,5 et 2) à un traitement par AVK à dose conventionnelle (INR entre 2 et 3) dans une étude randomisée en double aveugle incluant 738 patients ayant été traités pendant au moins 3 mois à dose conventionnelle⁴⁰. L'étude montre que le risque de récurrence thromboembolique était supérieur (Odds ratio 2,8) et le risque hémorragique similaire dans le groupe recevant les AVK à dose réduite. Sur base de ces données, les experts recommandent de maintenir l'INR entre 2 et 3 (INR cible 2,5) pendant toute la durée du traitement par AVK²².

Dans chaque cas où un traitement à long terme est maintenu, il est conseillé de réévaluer à intervalles réguliers la balance risque/bénéfice de la poursuite du traitement.

CONCLUSIONS

Le diagnostic de l'embolie pulmonaire est difficile car les signes et symptômes cliniques sont non spécifiques et le tableau clinique peut être très varié. Néanmoins, l'estimation de la probabilité clinique tenant compte de l'ensemble des signes et symptômes, de la présence de facteurs de risque et de la présence ou non d'une alternative diagnostique permet d'orienter la démarche diagnostique. Le dosage plasmatique des D-dimères à l'aide d'un test très sensible de type ELISA est utile uniquement pour exclure la maladie chez les patients à probabilité clinique faible ou intermédiaire. Concernant les examens d'imagerie complémentaires, la tomodensitométrie spiralée offre plusieurs avantages et sera préférée à la scintigraphie pulmonaire selon l'accessibilité et l'expertise locale, la présence ou non

d'une pathologie pulmonaire sous-jacente ou d'une anomalie à la radiographie de thorax.

Concernant le traitement, la phase initiale consiste en l'administration d'une HBPM avec relais précoce par AVK chez la majorité des patients. Chez les patients avec cancer évolutif, un traitement à long terme par HBPM est maintenant recommandé de préférence à un relais par AVK. La durée du traitement anticoagulant est basée sur l'estimation du risque de récurrence (présence de facteurs de risque réversibles ou provoquants, cancer, thrombophilie, premier épisode) et du risque de saignement.

BIBLIOGRAPHIE

1. Kruij MJ, Leclercq MG, van der Heul C, Prins MH, Buller HR : Diagnostic strategies for excluding pulmonary embolism in clinical outcome studies. A systematic review. *Ann Intern Med* 2003 ; 138 : 941-51
2. Guidelines on diagnosis and management of acute pulmonary embolism. Task Force on Pulmonary Embolism, European Society of Cardiology. *Eur Heart J* 2000 ; 21 : 1301-36
3. Goldhaber SZ : Pulmonary embolism. *Lancet* 2004 ; 363 : 1295-305
4. Fedullo PF, Tapson VF : Clinical practice. The evaluation of suspected pulmonary embolism. *N Engl J Med* 2003 ; 349 : 1247-56
5. Kelly J, Hunt BJ : A clinical probability assessment and D-dimer measurement should be the initial step in the investigation of suspected venous thromboembolism. *Chest* 2003 ; 124 : 1116-9
6. Perrier A, Desmarais S, Miron MJ *et al* : Non invasive diagnosis of venous thromboembolism in outpatients. *Lancet* 1999 ; 353 : 190-5
7. Wells PS, Anderson DR, Rodger M *et al* : Derivation of a simple clinical model to categorize patients probability of pulmonary embolism : increasing the models utility with the SimpliRED D-dimer. *Thromb Haemost* 2000 ; 83 : 416-20
8. Chagnon I, Bounameaux H, Aujesky D *et al* : Comparison of two clinical prediction rules and implicit assessment among patients with suspected pulmonary embolism. *Am J Med* 2002 ; 113 : 269-75

9. Miniati M, Monti S, Bottai M : A structured clinical model for predicting the probability of pulmonary embolism. *Am J Med* 2003 ; 114 : 173-9
10. Tamariz LJ, Eng J, Segal JB *et al* : Usefulness of clinical prediction rules for the diagnosis of venous thromboembolism : a systematic review. *Am J Med* 2004 ; 117 : 676-84
11. Ten Wolde M, Hagen PJ, Macgillivray MR *et al* : Non-invasive diagnostic work-up of patients with clinically suspected pulmonary embolism ; results of a management study. *J Thromb Haemost* 2004 ; 2 : 1110-7
12. Wells PS, Anderson DR, Rodger M *et al* : Excluding pulmonary embolism at the bedside without diagnostic imaging : management of patients with suspected pulmonary embolism presenting to the emergency department by using a simple clinical model and D-dimer. *Ann Intern Med* 2001 ; 135 : 98-107
13. van Strijen MJ, de Monye W, Schiereck J *et al* : Single-detector helical computed tomography as the primary diagnostic test in suspected pulmonary embolism : a multicenter clinical management study of 510 patients. *Ann Intern Med* 2003 ; 138 : 307-14
14. Leclercq MG, Lutisan JG, van Marwijk Kooy M *et al* : Ruling out clinically suspected pulmonary embolism by assessment of clinical probability and D-dimer levels : a management study. *Thromb Haemost* 2003 ; 89 : 97-103
15. Kruip MJ, Slob MJ, Schijen JH *et al* : Use of a clinical decision rule in combination with D-dimer concentration in diagnostic workup of patients with suspected pulmonary embolism : a prospective management study. *Arch Intern Med* 2002 ; 162 : 1631-5
16. Wolf SJ, McCubbin TR, Feldhaus KM, Faragher JP, Adcock DM : Prospective validation of wells criteria in the evaluation of patients with suspected pulmonary embolism. *Ann Emerg Med* 2004 ; 44 : 503-10
17. Kearon C : Diagnosis of pulmonary embolism. *CMAJ* 2003 ; 168 : 183-94
18. Harrigan RA, Jones K : ABC of clinical electrocardiography. Conditions affecting the right side of the heart. *BMJ* 2002 ; 324 : 1201-4
19. Stein PD, Terrin ML, Hales CA *et al* : Clinical, laboratory, roentgenographic, and electrocardiographic findings in patients with acute pulmonary embolism and no pre-existing cardiac or pulmonary disease. *Chest* 1991 ; 100 : 598-603
20. Ferrari E, Imbert A, Chevalier T, Mihoubi A, Morand P, Baudouy M : The ECG in pulmonary embolism. Predictive value of negative T waves in precordial leads- 80 case reports. *Chest* 1997 ; 111 : 537-43
21. Righini M, Aujesky D, Roy PM *et al* : Clinical usefulness of D-dimer depending on clinical probability and cutoff value in outpatients with suspected pulmonary embolism. *Arch Intern Med* 2004 ; 164 : 2483-7
22. Buller HR, Agnelli G, Hull RD, Hyers TM, Prins MH, Raskob GE : Antithrombotic therapy for venous thromboembolic disease : the Seventh ACCP Conference on Antithrombotic and Thrombolytic Therapy. *Chest* 2004 ; 126 : 401S-28S
23. Musset D, Parent F, Meyer G *et al* : Diagnostic strategy for patients with suspected pulmonary embolism : a prospective multicentre outcome study. *Lancet* 2002 ; 360 : 1914-20
24. Perrier A, Roy PM, Aujesky D *et al* : Diagnosing pulmonary embolism in outpatients with clinical assessment, D-dimer measurement, venous ultrasound, and helical computed tomography : a multicenter management study. *Am J Med* 2004 ; 116 : 291-9
25. Elias A, Cazanave A, Elias M *et al* : Diagnostic management of pulmonary embolism using clinical assessment, plasma D-dimer assay, complete lower limb venous ultrasound and helical computed tomography of pulmonary arteries. A multicentre clinical outcome study. *Thromb Haemost* 2005 ; 93 : 982-8
26. Hull RD, Raskob GE, Ginsberg JS *et al* : A noninvasive strategy for the treatment of patients with suspected pulmonary embolism. *Arch Intern Med* 1994 ; 154 : 289-97
27. The PIOPED Investigators : Value of the ventilation/perfusion scan in acute pulmonary embolism. Results of the prospective investigation of pulmonary embolism diagnosis (PIOPED). *JAMA* 1990 ; 263 : 2753-9
28. Hartmann IJ, Hagen PJ, Melissant CF, Postmus PE, Prins MH : Diagnosing acute pulmonary embolism : effect of chronic obstructive pulmonary disease on the performance of D-dimer testing, ventilation/perfusion scintigraphy, spiral computed tomographic angiography, and conventional angiography. ANTELOPE Study Group. *Am J Respir Crit Care Med* 2000 ; 162 : 2232-7
29. Daftary A, Gregory M, Daftary A, Seibyl JP, Saluja S : Chest radiograph as a triage tool in the imaging-based diagnosis of pulmonary embolism. *Am J Roentgenol* 2005 ; 185 : 132-4
30. Schoepf UJ, Goldhaber SZ, Costello P : Spiral computed tomography for acute pulmonary embolism. *Circulation* 2004 ; 109 : 2160-7
31. Perrier A, Howarth N, Didier D *et al* : Performance of helical computed tomography in unselected outpatients with suspected pulmonary embolism. *Ann Intern Med* 2001 ; 135 : 88-97
32. Van Strijen MJ, De Monye W, Kieft GJ, Pattynama PM, Prins MH, Huisman MV : Accuracy of single-detector spiral CT in the diagnosis of pulmonary embolism : a prospective multicenter cohort study of consecutive patients with abnormal perfusion scintigraphy. *J Thromb Haemost* 2005 ; 3 : 17-25
33. Eng J, Krishnan JA, Segal JB *et al* : Accuracy of CT in the diagnosis of pulmonary embolism : a systematic literature review. *Am J Roentgenol* 2004 ; 183 : 1819-27
34. Perrier A, Bounameaux H : Validation of helical computed tomography for suspected pulmonary embolism : a near miss ? *J Thromb Haemost* 2005 ; 3 : 14-6
35. Moores LK, Jackson WL Jr, Shorr AF, Jackson JL : Meta-analysis : outcomes in patients with suspected pulmonary embolism managed with computed tomographic pulmonary angiography. *Ann Intern Med* 2004 ; 141 : 866-74
36. Perrier A, Roy PM, Sanchez O *et al* : Multidetector-row computed tomography in suspected pulmonary embolism. *N Engl J Med* 2005 ; 352 : 1760-8
37. van Rossum AB, van Erkel AR, van Persijn van Meerten EL, Ton ER, Rebergen SA, Pattynama PM : Accuracy of helical CT for acute pulmonary embolism : ROC analysis of observer performance related to clinical experience. *Eur Radiol* 1998 ; 8 : 1160-4
38. Lee AY, Levine MN, Baker RI *et al* : Low-molecular-weight heparin *versus* a coumarin for the prevention of recurrent venous thromboembolism in patients with cancer. *N Engl J Med* 2003 ; 349 : 146-53
39. Kearon C : Long-term management of patients after venous thromboembolism. *Circulation* 2004 ; 110 : 110-8
40. Kearon C, Ginsberg JS, Kovacs MJ *et al* : Comparison of low-intensity warfarin therapy with conventional-intensity warfarin therapy for long-term prevention of recurrent venous thromboembolism. *N Engl J Med* 2003 ; 349 : 631-9

Correspondance et tirés à part :

S. MOTTE
Hôpital Erasme
Service de Pathologie Vasculaire
Route de Lennik 808
1070 Bruxelles

Travail reçu le 7 mars 2005 ; accepté dans sa version définitive le 8 novembre 2005.