

Traitement des glioblastomes à l'aube de 2010

Glioblastoma treatment in 2010

R. Djedid^{1,2}, O. Tomasi¹, A. Haidara^{1,3}, M. Rynkowski¹ et F. Lefranc^{1,4}

¹Service de Neurochirurgie, Hôpital Erasme, ²EHS AIT IDIR, Université d'Alger, Algérie,

³Université de Cocody-Abidjan, Côte d'Ivoire, ⁴Laboratoire de Toxicologie, Institut de Pharmacie, U.L.B.

RESUME

Le traitement des glioblastomes requiert une approche pluridisciplinaire car malgré l'arsenal thérapeutique associant progrès de la chirurgie, de l'icnographie et ceux de la recherche, ce cancer reste incurable et progresse dans les 6 mois qui suivent son diagnostic. Les recommandations actuelles pour le traitement des patients atteints d'un glioblastome préconisent une résection chirurgicale maximale de leur tumeur suivie d'une radiothérapie associée à un traitement concomitant et adjuvant de chimiothérapie avec l'agent alkylant témozolomide. Le mécanisme d'action du témozolomide est complexe et nous venons de mettre en évidence une activité anti-angiogénique in vitro et in vivo du témozolomide sur des modèles précliniques humains de glioblastomes. Nous décrivons ici cette activité peu connue du témozolomide. Nous résumons également les voies moléculaires de signalisation constitutivement activées rendant les cellules de glioblastomes résistantes à l'apoptose et donc aux chimiothérapies conventionnelles. A la lumière de cette résistance, nous décrivons les thérapies ciblées qui peuvent être utilisées en complément des traitements conventionnels. Pour cet article de synthèse, nous avons revu plus de 400 essais cliniques en cours avec ces thérapies ciblées et nous mettons aussi en exergue l'importance de la vaccinothérapie. Nous concluons notre synthèse en présentant un algorithme de traitement des glioblastomes tel qu'il peut être optimisé dans le contexte de nos connaissances actuelles.

Rev Med Brux 2009 ; 30 : 496-505

ABSTRACT

The treatment of glioblastomas requires a multidisciplinary approach because despite the progresses in surgical and iconographic managements associated with research knowledge this disease presently remains incurable and progresses during the 6 months after its diagnose. Current recommendations are that patients with glioblastoma should undergo maximum surgical resection followed by concurrent radiation and chemotherapy with the alkylating drug temozolomide, followed subsequently by additional adjuvant temozolomide for a period of up to 6 months. Temozolomide mechanism of action is complex and we have recently evidenced a temozolomide-associated anti-angiogenic activity in vitro and in vivo on preclinical human glioblastoma models. We describe in the current review the temozolomide-associated anti-angiogenic activity. We also describe here the major signaling pathways that can be constitutively activated in migrating glioma cells, and which render these cells resistant to proapoptotic insults such as conventional chemotherapies. In light of this resistance, we therefore describe the targeted therapies and local drug delivery systems which could be used to complement conventional treatments. We have reviewed more than 400 ongoing clinical trials with respect to these new targeted therapy approaches alone or in combination for glioblastoma therapy and we also emphasize the importance of vaccinotherapy. We conclude our review with a therapeutic model that could be used in the light of the present knowledge.

Rev Med Brux 2009 ; 30 : 496-505

Key words : glioblastomas, temozolomide, targeted therapies, vaccinotherapy

PLACE DES GLIOBLASTOMES EN NEURO-ONCOLOGIE

Au sein des tumeurs cérébrales primitives (par opposition aux tumeurs cérébrales secondaires ou métastases), les tumeurs gliales sont les plus fréquemment rencontrées (50 % de toutes les tumeurs intracrâniennes de l'adulte)¹. Les glioblastomes, stade ultime de malignité parmi les gliomes et représentant près de 50 % de toutes les tumeurs gliales, sont affectés du plus mauvais pronostic, avec un taux de survie médian des patients ne dépassant pas 14 mois lorsqu'une radiothérapie et une chimiothérapie adjuvantes à la chirurgie sont prescrites¹⁻³. L'extension et/ou la récurrence locorégionale et, moins fréquemment une dissémination leptoméningée, sont les causes principales de décès³.

TRAITEMENT ACTUEL DES PATIENTS ATTEINTS D'UN GLIOBLASTOME

Le but du traitement pluridisciplinaire des glioblastomes est de réduire les déficits neurologiques induits par la tumeur et son traitement et d'augmenter la survie du malade tout en maintenant une qualité de vie optimale³. Le traitement standard consiste en une chirurgie de résection la plus large possible de la tumeur suivie d'une radiothérapie associée à une chimiothérapie concomitante et adjuvante par le témozolomide³. La localisation de la tumeur, le statut clinique du malade, le nombre de lésions, la présence de signes d'hypertension intracrânienne ou d'engagement cérébral sont autant de facteurs qui seront pris en considération dans la décision de réaliser une biopsie de la tumeur ou bien une résection large de celle-ci. L'étendue de la résection chirurgicale et le volume tumoral résiduel étant corrélés au pronostic du malade, une chirurgie de résection tumorale sera retenue chaque fois qu'elle sera réalisable^{3,4-6}.

Chirurgie : Neuronavigation et imagerie intraopératoire

Les techniques neurochirurgicales actuelles incluent les systèmes de neuronavigation basés sur l'IRM et les images métaboliques préopératoires et enfin l'imagerie intraopératoire. Elles permettent au neurochirurgien d'atteindre une résection tumorale large avec un taux minimum de morbidité neurologique postopératoire³.

La neuronavigation est une technique révolutionnaire permettant une résection guidée par une imagerie individuelle selon une relation interactive directe entre la position de l'outil chirurgical au sein du foyer opératoire et sa transposition virtuelle sur l'imagerie préopératoire. Cette méthode interactive de visualisation du geste chirurgical par rapport aux images préopératoires bénéficie du développement de consoles de traitement d'images qui intègrent en routine des données multiples de scanner, d'IRM, d'IRM fonctionnelle investigant le parenchyme cérébral éloquent, de tractographie qui met en évidence les

faisceaux de fibres, et enfin de reconstruction en trois dimensions de volume et de métabolisme tumoraux dans la programmation de la résection tumorale chirurgicale. Grâce à la précision qu'elle apporte, cette technique utilisée maintenant en routine, permet de rendre optimale la résection des tumeurs cérébrales tout en diminuant les risques liés aux gestes opératoires^{3,7}. L'imagerie intraopératoire peut procurer des informations critiques durant la résection chirurgicale des tumeurs grâce à la réalisation d'une imagerie durant l'opération⁸. Cette technique permet donc une information en temps réel sur l'évolution de la résection chirurgicale durant la chirurgie. Elle permet aussi en fin d'intervention mais avant le réveil du malade de s'assurer d'une résection large de la tumeur ainsi que d'exclure une complication précoce comme une hémorragie au sein du foyer opératoire^{8,9}. Des traceurs fluorescents sont également d'une aide substantielle dans la délimitation peropératoire des tumeurs. Des études expérimentales et cliniques ont montré que suite à la modification du métabolisme dans les cellules gliales tumorales, l'acide 5-aminolévulinique (5ALA) est transformé en un composé fluorescent du métabolisme des globules rouges, la protoporphyrine IX¹⁰. Cette protoporphyrine IX fluorescente rouge peut être visualisée sous une excitation et un système d'observation appropriés¹⁰. Vu que la protoporphyrine IX fluorescente s'accumule uniquement dans le tissu tumoral, ce phénomène peut être utilisé pour délimiter en peropératoire les marges de la tumeur¹⁰. Cette technique permet une résection chirurgicale plus complète des tumeurs prenant le produit de contraste, aboutissant alors à une amélioration de la survie sans progression de la tumeur chez les patients ayant un glioblastome.

Radiothérapie

Pour les astrocytomes de grade III et IV (glioblastomes), c'est-à-dire les gliomes de haut grade de malignité, le bénéfice de la radiothérapie a été bien démontré¹¹. Le traitement des gliomes de haut grade de malignité comprend une radiothérapie à raison de 60 Gy fractionnés sur 6 semaines¹¹. Cependant, près de 90 % des patients atteints d'un glioblastome développent une récurrence tumorale proche de la zone ciblée par la radiothérapie postopératoire².

Chimiothérapie

Une étape majeure dans le traitement des glioblastomes réside en l'usage du témozolomide, un agent alkylant imidazotétrazine de seconde génération qui ne nécessite pas de métabolisation hépatique pour produire un agent actif et passe la barrière hémato-méningée¹². Il peut être administré oralement et s'est montré efficace, tout d'abord dans le traitement des glioblastomes en récurrence, tout en maintenant ou en améliorant la qualité de vie des malades¹³. Un essai clinique international¹⁴ a récemment montré qu'un traitement de chimiothérapie de type témozolomide administré dès le début de la radiothérapie augmente significativement la survie des patients traités pour un

glioblastome. En effet, le taux de survie à 2 ans des patients porteurs d'un glioblastome traités par la radiothérapie seule est de 10 % alors que ce taux dépasse 25 % lorsque le témozolomide est administré dès le début de la radiothérapie (de façon quotidienne à raison de 75 mg/m² de surface corporelle) et ensuite de façon adjuvante (en cycles de 5 jours tous les 28 jours à raison de 150 à 200 mg/m² de surface corporelle jusqu'à 6 cures en fonction de la réponse thérapeutique et de la toxicité hématologique). La cytotoxicité du témozolomide est principalement due à la formation de O6-méthylguanine dans l'ADN à cause de la déplétion de l'enzyme O6-méthylguanine-ADN-méthyltransférase (MGMT) ce qui durant le cycle suivant de réplication de l'ADN est responsable d'un appariement incorrect avec la thymine¹⁴. Hegi et coll.¹⁵ et Chinot et coll.¹⁶ ont montré que les patients présentant une méthylation dans la région du promoteur du gène MGMT (ce qui correspond à une inactivation du gène) ont un meilleur pronostic car ils présentent une meilleure réponse au témozolomide par rapport aux patients qui ne présentent pas cette méthylation¹⁵. Toutefois, les patients atteints de glioblastome peuvent présenter une résistance innée ou acquise au témozolomide³. Kanzawa et coll.¹⁷ et nous-mêmes¹⁸ avons montré que le témozolomide induisait tout d'abord un processus d'autophagie dans des lignées cellulaires de gliomes, un effet qui doit être vu comme un mécanisme de défense cellulaire contre l'agression chimiothérapeutique car l'activité cytotoxique du témozolomide est due à l'induction d'une mort par apoptose tardive¹⁹. Katayama et coll.²⁰ ont également montré dans des lignées cellulaires de gliomes que le témozolomide induit une augmentation d'ATP associée au processus d'autophagie qui protège les cellules tumorales et peut contribuer à la chimiorésistance.

LE TEMOZOLOMIDE EST UN AGENT ANTI-ANGIOGENIQUE

Fisher et coll.²¹ ont montré que le traitement de lignées cellulaires humaines de glioblastomes par du témozolomide activait un mécanisme de stress incluant des protéines pro-angiogéniques comme le facteur induit par l'hypoxie HIF-1 α (*hypoxia inducible factor-1 alpha type*) et le facteur de croissance des cellules endothéliales vasculaires (VEGF, *vascular endothelial growth factor*). Ceci contraste avec un effet anti-angiogénique précédemment rapporté pour le témozolomide²². Nous avons démontré qu'un traitement *in vitro* et *in vivo* par du témozolomide augmentait significativement l'expression de la galectine-1 dans les cellules de glioblastomes^{23,24}. La galectine-1 est une protéine régulée par l'hypoxie²⁵ et qui exerce un effet pro-angiogénique très marqué²⁶ ; de plus cette protéine contrôle la migration des cellules de glioblastomes²⁷. Nous avons ainsi montré qu'en réduisant l'expression de la galectine-1 dans les cellules de glioblastomes à l'aide d'un petit ARN interférant (siRNA, *small interfering RNA*), il était possible d'augmenter l'effet anti-tumoral de divers agents de chimiothérapie dont le témozolomide *in vitro* et *in vivo*^{23,24}. Nous avons également montré que la diminution d'expression de la

galectine-1 dans des modèles de glioblastomes entravait significativement la néo-angiogenèse tumorale par le biais d'une diminution de l'expression de la protéine ORP150 ce qui aboutit à un défaut de maturation et sécrétion du facteur VEGF et augmente le bénéfice thérapeutique du témozolomide²⁴. Nos résultats suggèrent donc que la diminution d'expression du VEGF dans les glioblastomes pourrait augmenter le bénéfice thérapeutique du témozolomide²⁴. Nous avons ensuite investigué *in vitro* et *in vivo* les effets d'un traitement chronique avec du témozolomide sur divers modèles de glioblastomes²⁸. En plus des nombreux mécanismes d'action déjà identifiés pour le témozolomide, nous rapportons que le témozolomide exerce une action anti-angiogénique *in vitro* et *in vivo*²⁸. Le témozolomide diminue significativement les taux d'expression de divers facteurs jouant un rôle majeur dans l'angiogenèse comme HIF-1 α , ID-1, ID-2 et c-myc dans les glioblastomes humains investigués²⁸. Ces diminutions d'expression pourraient être responsables, au moins en partie, de l'effet anti-angiogénique que nous avons observé *in vitro* et *in vivo*²⁸. Nous avons également mis en évidence que le bévaccizumab (Avastin®, Roche), un anticorps monoclonal anti-VEGF, combiné au témozolomide augmente significativement la survie de souris immunodéficientes porteuses d'un glioblastome humain implanté en intracrânien comparativement à chacune des chimiothérapies administrées seules²⁸.

Ces résultats soutiennent l'essai clinique de Phase III, dont l'Hôpital Erasme fait partie, pour les glioblastomes en première ligne de traitement et qui comparera l'association témozolomide et bévaccizumab durant et après la radiothérapie au traitement standard témozolomide durant et après la radiothérapie.

ANALYSE DE L'ECHEC DES TRAITEMENTS ACTUELS

Malgré les progrès majeurs dans la prise en charge des patients atteints d'un glioblastome concernant l'analyse moléculaire des gliomes complétant le diagnostic anatomopathologique, l'iconographie pré- et intraopératoire, les techniques chirurgicales et quelques nouveaux médicaments dont certains sont en phase d'essai clinique, les glioblastomes restent incurables^{1,3}. Après la chirurgie, la radiothérapie et la chimiothérapie, les cellules gliales tumorales infiltrantes situées en périphérie du bloc tumoral réséqué chirurgicalement donneront lieu à une récurrence tumorale qui dans 90 % des cas se développera dans une zone distante de moins de deux centimètres du foyer tumoral initial^{2,3}. A nos jours, aucun patient ne peut être guéri de ce cancer. Nous allons analyser ci-après l'échec des thérapies actuelles dans le contexte des glioblastomes et tenter d'identifier de nouvelles cibles thérapeutiques qui pourraient être d'application clinique.

Les astrocytes tumoraux migrants et envahissant à distance le tissu cérébral présentent un taux réduit d'apoptose ou mort cellulaire programmée de type I et

une résistance aux médicaments induisant l'apoptose, c'est-à-dire la majorité des chimiothérapies actuelles^{2,3}. La résistance à l'apoptose résulte de modifications au niveau génomique, transcriptionnel et post-transcriptionnel qui affectent la fonction des protéines, des protéines kinases et de leurs facteurs de transcription. C'est principalement l'activation constitutive des voies de signalisation PI3K (*phosphatidylinositol 3-kinase*), Akt, mTOR (*mammalian target of rapamycin*) et NF- κ B (*nuclear factor kappa B*), ainsi que Ras, Raf, MAPK (*mitogen-activated protein kinase*) / ERK (*extracellular signal-related kinase*) qui confèrent cette résistance à l'apoptose^{2,29,30} (figure 1). Les glioblastomes présentent aussi fréquemment des mutations du gène suppresseur de tumeur PTEN (*phosphatase and tensin homologue deleted on chromosome ten*), dont les propriétés de gène suppresseur de tumeur sont liées étroitement à son effet inhibiteur sur l'activation du produit du gène Akt dépendante de la molécule PI3K^{1,2} (figure 1). L'activation de la voie moléculaire PI3K est significativement associée à l'augmentation du grade de la tumeur gliale, un taux faible d'apoptose et un pronostic sombre³¹. Les groupes de Narita³² et Choe³³ ont suggéré que la voie de signalisation PI3K/Akt est une cible thérapeutique particulièrement intéressante dans les cas de glioblastomes présentant une expression aberrante de l'EGFR (*epidermal growth factor receptor*) car ces deux voies de signalisation modulent également le taux de migration des astrocytes tumoraux². Des anticorps monoclonaux et des inhibiteurs de kinases liés à ces voies de signalisation sont les classes d'agents les plus souvent utilisés dans le contexte de la thérapie ciblée que nous développons ci-après (figure 1). Shingu et coll.³⁴ ont ainsi montré que l'utilisation d'un inhibiteur de la voie PI3K au sein

de cellules gliales tumorales présentant une voie PI3K constitutivement activée restaurait un certain degré de chimiosensibilité au sein de ces cellules chimiorésistantes.

L'activité du facteur de transcription NF- κ B joue également un rôle prédominant dans la gliomagenèse^{35,36}. A nouveau, l'activation constitutive de ce facteur fréquente dans les glioblastomes (mais aussi d'autres types de cancers) permet aux cellules de glioblastomes de résister à l'agression cytotoxique des médicaments pro-apoptotiques^{1,2,37}. Chacune des voies de signalisation qui peut être constitutivement activée à un moment donné au sein d'un gliome donné ne l'est pas forcément en même temps que d'autres voies². Ainsi le choix d'un inhibiteur donné des voies PI3K, Akt, mTOR, NF- κ B ou Ras devrait se faire patient par patient en connaissant exactement le profil d'activation de chacune de ces voies (et d'autres directement impliquées dans la prolifération et la mort cellulaire) avant de combiner cet inhibiteur à la chimiothérapie ou la radiothérapie. Ceci ne peut être atteint que si une empreinte moléculaire de chaque tumeur est réalisée avant de débiter le traitement². Nous résumons ci-après l'utilisation d'inhibiteurs moléculaires de ces voies de signalisation dans les thérapies ciblées des glioblastomes.

THERAPIES CIBLEES DES GLIOBLASTOMES

En utilisant le site web (<http://www.clinicaltrials.gov/ct/search.jsessionid=854243DC237D32C8BED356A7ADB0F791?term=glioblastoma>) comme référence – un service développé par la Librairie Nationale de Médecine pour l'Institut National de la Santé aux Etats-Unis –, nous avons obtenu des informations sur plus de 400 essais cliniques recrutant des patients atteints d'un glioblastome (février 2009). La majorité des essais cliniques utilisant des agents de thérapie ciblée en monothérapie n'ont pas démontré de bénéfice réel sur la survie des patients³⁸ et la combinaison d'agents qui antagonisent l'activation des voies de signalisation dont nous venons de faire référence a été récemment revue par Gonzalez et de Groot³⁹ ainsi que par nous-mêmes⁴⁰. Nous résumons ci-après les thérapies ciblées les plus utilisées et étant allées le plus loin dans le parcours des essais cliniques. Le tableau rapporte les essais cliniques de phase III pour les glioblastomes en récurrence ou en première ligne de traitement. Le lecteur intéressé pourra parcourir des revues plus exhaustives reprises en références 39 et 40.

Cibler l'EGFR

L'amplification ou la sur-expression de l'EGFR est l'une des anomalies moléculaires les plus fréquentes dans les glioblastomes⁴¹. Des formes mutantes de l'EGFR sont aussi fréquemment associées à l'amplification du récepteur. La plus commune et mieux caractérisée de ces mutations est l'EGFRvIII qui résulte de la délétion de l'exon 2-7 aboutissant à l'expression d'une forme tronquée du récepteur⁴².

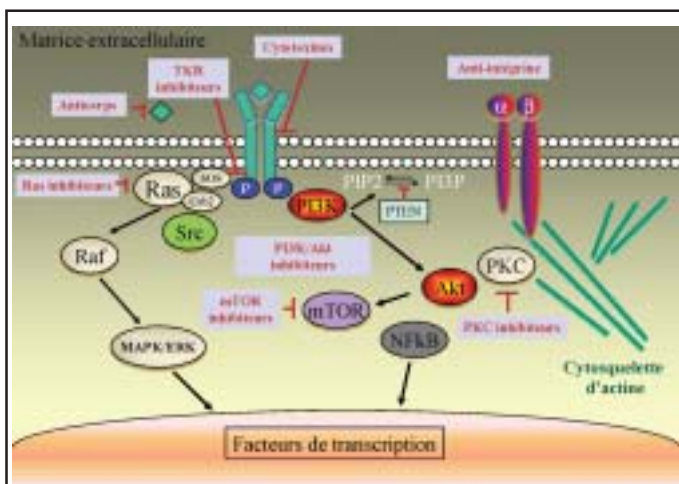


Figure 1 : Exemples de voies de signalisation impliquées dans la progression des gliomes et dans la résistance des glioblastomes à la chimiothérapie conventionnelle et servant de cible pour les nouvelles molécules. Les principales voies de signalisation qui confèrent la résistance à l'apoptose sont PI3K (*phosphatidylinositol 3-kinase*), Akt, mTOR (*mammalian target of rapamycin*) et NF- κ B (*nuclear factor kappa B*), ainsi que Ras, Raf, MAPK (*mitogen-activated protein kinase*) / ERK (*extracellular signal-related kinase*). Les inhibiteurs moléculaires de ces voies de signalisation font partie des thérapies ciblées des glioblastomes ; elles sont représentées en rouge dans des rectangles gris.

Tableau : Essais cliniques de phase III en cours pour le traitement des glioblastomes en récidive ou en première ligne.			
Agent	Sponsor	Indication	Stade de développement
Anticorps monoclonal anti-EGFR			
Nimotuzumab	Oncoscience AG	Première ligne	Phase III
VEGFR tk inhibiteurs			
Cediranib + lomustine	AstraZeneca	Récidivant	Phase III (REGAL)
Alphavbeta3 intégrine antagoniste			
Cilengitide, témozolomide et radiothérapie	Merck KGaA et EORTC	Première ligne et MGMT méthylation	Phase III (CENTRIC)
PKC inhibiteurs			
Enzastaurin <i>versus</i> lomustine	Eli Lilly and Company	Récidivant	Phase III

Le Gefitinib (Iressa®, Astra Zeneca) et l'erlotinib (Tarceva®, Roche) sont des inhibiteurs sélectifs actifs oralement de la tyrosine kinase EGFR qui ont été testés cliniquement dans de nombreux cancers incluant les gliomes malins^{43,44}. Cependant seulement 10 à 20 % des patients répondent aux inhibiteurs de tyrosine kinase EGFR. De plus, une association entre l'expression du récepteur EGFR, son amplification ou sa mutation et le devenir des patients traités n'a pas été mise en évidence⁴⁵⁻⁴⁷. Une phase II d'essai clinique associant l'erlotinib au témozolomide durant et après radiothérapie chez 65 patients en première ligne de traitement du glioblastome semble augmenter la survie par rapport au traitement conventionnel⁴⁸. L'activation de la signalisation en aval des voies Akt et mTOR pourrait être un facteur important de résistance et justifie donc la combinaison de divers inhibiteurs comme nous le développons ci-après.

Un anticorps monoclonal ciblant l'EGFR, le nimotuzumab (Oncoscience AG)⁴⁹ est entré en phase III d'essai clinique en première ligne de traitement pour les patients atteints d'un glioblastome. Le traitement CDX-110 (Celldex Therapeutics) est une immunothérapie qui cible la forme tronquée EGFRvIII du récepteur en phase II/III d'essai clinique.

Cibler PI3K/ Akt et mTOR

Réduire ou inhiber ces éléments moléculaires de la signalisation permettrait de réduire le taux de croissance des gliomes malins mais aussi le taux de migration des astrocytes tumoraux migrants dans le parenchyme cérébral². De plus, réduire le taux de migration des astrocytes tumoraux individuels migrants dans le parenchyme cérébral permettrait également de leur restaurer un certain degré de sensibilité aux agents pro-apoptotiques (les chimiothérapies conventionnelles) auxquels ils sont naturellement résistants à cause de l'activation constitutive de l'un ou l'autre de ces éléments moléculaires².

En utilisant le site web clinicaltrials.gov, nous avons trouvé un seul essai clinique avec un inhibiteur de PI3K, la molécule XL765 (Exelixis) combinée au

témozolomide pour les glioblastomes en récidive (Phase II). La molécule XL765 est en fait un inhibiteur oral de PI3K et de mTOR. Plusieurs inhibiteurs d'Akt sont en développement.

Les inhibiteurs de mTOR ont été abondamment évalués chez les patients atteints d'un glioblastome. Les principaux inhibiteurs de mTOR sont le sirolimus (rapamycin, Rapamune®, Wyeth Pharmaceuticals), le temsirolimus (Torisel®, Wyeth) et l'everolimus (Certican®, Novartis). Des essais cliniques ont tout d'abord été effectués chez des patients en récidive de leur glioblastome⁵⁷. Cependant, les résultats sont peu encourageants^{50,51}.

Cibler MAPK et Ras

L'activité de Ras est sur-régulée dans la majorité des glioblastomes⁵². L'effet ultime de Ras est d'induire des facteurs de transcription nucléaire par le biais de la signalisation Raf, MAPK et ERK. Pour transformer les cellules, l'oncoprotéine Ras doit être modifiée par un groupe farnesyl durant une réaction catalysée par une farnesyl transférase⁴⁰. Des inhibiteurs de farnesyl transférase comme le tipifarnib (Zarnestra®, Johnson & Johnson Pharmaceutical) et le lonafarnib (Sarasar®, Schering-Plough), sont dès lors proposés comme agents anti-cancéreux potentiels⁵³.

Cibler l'angiogénèse

Les gliomes malins représentent l'un des cancers les plus enclins à développer une néo-angiogénèse. Diverses stratégies pour inhiber cette angiogénèse ont donc été développées. Des stratégies pour inhiber le VEGF sont prépondérantes dans le traitement des glioblastomes. Ce type d'approche a été récemment revu par Pudevalli⁵⁴, Lamszus et coll.⁵⁵ et Chamberlain⁵⁶. Ce facteur qui augmente la perméabilité vasculaire et stimule à la fois la prolifération et la migration des cellules endothéliales est fréquemment surexprimé par les glioblastomes. D'autres agents anti-angiogéniques comme les inhibiteurs des PDGF (*platelet derived growth factors*), des FGF (*fibroblast growth factors*), des PKC (*protein kinase type C*) et des

intégrines sont en développement préclinique et clinique⁴⁰. Toutefois, comme soulevé par Sathornsumetee et Rich⁵⁷, les thérapies anti-angiogéniques restent palliatives et un traitement efficace devrait combiner divers agents anti-angiogéniques entre eux ou d'autres cibles en plus du traitement standard et/ou de l'immunothérapie.

Cibler le VEGF

Deux stratégies ont atteint la pratique clinique, des anticorps monoclonaux anti-VEGF comme le bevacizumab (Avastin®, Genentech-Roche) et les inhibiteurs de tyrosine kinase comme l'AZD2171 (cediranib, Recentin®, Astra-Zeneca)⁵⁸⁻⁶¹.

Les premiers rapports ont suggéré une activité anti-tumorale du bevacizumab en combinaison avec l'irinotécan chez les patients en récurrence de leur gliome malin⁶². Des résultats de cet essai clinique sur la survie des patients ont été présentés au congrès annuel de l'*American Society Clinical Oncology* (ASCO) en mai 2008⁶³. Le taux global de réponse pour les tumeurs de grades III et IV est de 59 % (grade III, 61 % et IV, 57 %). Pour les patients ayant une tumeur de grade III, la survie à 2 ans est de 33 % et de 25 % pour ceux ayant une tumeur de grade IV⁶³. Il semble actuellement que le traitement associant le bevacizumab à une autre thérapie soit devenu le traitement de choix des glioblastomes récidivants^{56,64}. De plus, l'association bevacizumab avec le témozolomide (durant et après la radiothérapie) pourrait après la phase III d'essai clinique devenir le premier choix du traitement en première ligne des glioblastomes.

Le seul essai publié avec un antagoniste du récepteur VEGF est celui utilisant un pan-antagoniste oral, l'AZD2171 (cediranib) pour les glioblastomes récidivants⁶¹. Une phase II d'essai clinique est en cours avec le cediranib avec radiothérapie et témozolomide pour les patients ayant un glioblastome nouvellement diagnostiqué⁴⁰.

Cibler l'intégrine $\alpha v \beta 3$

Les intégrines composent une famille de 24 récepteurs transmembranaires couplant des protéines de la matrice extracellulaire à la signalisation intracellulaire. Ce sont des hétérodimères de chaînes alpha et bêta qui régulent divers processus tumoraux cellulaires comme l'angiogenèse, la migration, l'invasion par le biais d'interactions entre cellules ou entre la cellule et la matrice extracellulaire⁶⁵. Les intégrines surexprimées à la fois par les cellules de glioblastomes et les cellules endothéliales des vaisseaux tumoraux sont des cibles thérapeutiques attractives⁶⁶. Le cilengitide (EMD121974, Merck KGaA, Darmstadt, Germany) est un pentapeptide (Arg-Gly-Asp-DPhe-(NMeVal)) destiné à bloquer l'adhésion et la migration médiées par les intégrines $\alpha v \beta 3$ et $\alpha v \beta 5$. Le cilengitide, un inhibiteur sélectif de ces 2 intégrines, a montré une activité anti-tumorale dans des modèles précliniques de glioblastomes. Reardon et coll.⁶⁷ ont récemment

montré dans une étude randomisée de phase II une activité anti-tumorale modeste du cilengitide dans les glioblastomes en récurrence. Le cilengitide a ensuite été étudié en première ligne dans le traitement des glioblastomes^{68,69} et une large étude clinique internationale randomisée de phase III évaluée depuis 2008 le cilengitide associé au traitement standard dans les glioblastomes nouvellement diagnostiqués par rapport au traitement standard associant radiothérapie et témozolomide concomitant puis adjuvant. Il semble que la méthylation du promoteur du gène de l'enzyme de réparation MGMT pourrait être associée à un groupe de patients montrant un plus grand bénéfice du traitement adjuvant avec le cilengitide et pourrait donc être un biomarqueur prédictif de la réponse au cilengitide⁷⁰.

Cibler le PDGFR

Le facteur de croissance dérivé des plaquettes (PDGF) et ses récepteurs de type tyrosine kinase (PDGFR) jouent un rôle important dans l'angiogenèse. La croissance tumorale peut être stimulée par le PDGF via une stimulation autocrine des cellules tumorales, par la surexpression ou suractivation du PDGFR, ou par la stimulation de l'angiogenèse tumorale. Une étude clinique de phase II avec la molécule imatinib mesylate (Glivec®, Novartis) chez 112 patients en récurrence de leur gliome malin a montré que cette molécule est bien tolérée mais présente une activité anti-tumorale limitée⁷¹.

Cibler les PKC

Des études récentes ont suggéré que la prolifération des gliomes malins pouvait résulter d'une activation de la signalisation médiée par les protéines kinases de type C. L'activation de l'isoforme bêta des PKC est impliquée dans la prolifération et l'invasivité tumorales, l'apoptose et l'angiogenèse⁴⁰. L'enzastaurin (LY317615, Eli Lilly et Company), un inhibiteur oral des PKC bêta et d'autres isoformes, diminue l'angiogenèse et se trouve actuellement en développement clinique⁷².

THERAPIES CIBLEES COMBINEES

Les diverses molécules inhibant spécifiquement les récepteurs à tyrosine kinase que nous venons de décrire pourraient améliorer le traitement des gliomes lorsqu'elles sont combinées entre elles ou bien associées au témozolomide^{39,43,44}. En effet, ces molécules utilisées en monothérapie pour le traitement des glioblastomes ont montré des taux faibles de réponse et le bénéfice clinique a été difficile à mesurer. Les cellules gliales ont en fait de multiples tyrosines kinases activées de façon concomitante aboutissant à l'activation de diverses voies de signalisation^{2,64}. Des inhibiteurs de cibles multiples ou bien la combinaison de différents inhibiteurs de diverses voies de signalisation oncogéniques pourraient donc bien surmonter la résistance des glioblastomes aux traitements utilisant une thérapie visant une seule cible. Des études cliniques combinent également les

thérapies ciblées avec la radiothérapie, les chimiothérapies conventionnelles et l'immunothérapie. Des études cliniques évaluent actuellement l'impact de la combinaison de multiples inhibiteurs pour le traitement des glioblastomes en récurrence et de la combinaison de ces multiples inhibiteurs avec la radiothérapie et le témozolomide pour les glioblastomes en première ligne de traitement.

Par ailleurs, des inhibiteurs de cibles multiples ont été développés et sont en phase d'essais cliniques pour des glioblastomes en récurrence et même en première ligne de traitement⁴⁰.

TRAITEMENTS LOCAUX

Lors de la récurrence tumorale, une ré-intervention peut être envisagée. Cette récurrence indique que les cellules infiltrantes distantes de quelques centimètres de la masse tumorale contribuent significativement à l'évolution défavorable des patients atteints d'un gliome malin. Dans ce sens, un contrôle de la maladie par un traitement local administré proche des berges de la résection chirurgicale de la tumeur pourrait réduire le taux de récurrence locale et/ou la retarder.

Le seul système de délivrance locale approuvé par la *Food and Drug Administration* (FDA) pour le traitement des glioblastomes consiste en des gaufrettes de polymère remplies de nitrosourée BCNU (Gliadel®)⁷³. Ces gaufrettes sont déposées sur les berges de la résection tumorale durant l'opération et relâchent lentement le principe actif. Ce traitement suivi de radiothérapie améliore significativement la survie des patients atteints d'un glioblastome qui bénéficient d'une chirurgie pour la première fois⁷³. Cependant, aucune étude n'a comparé cette délivrance locale avec une chimiothérapie systémique.

Le système de délivrance par convection est une technique prometteuse de délivrance locale d'agents à l'aide de cathéters directement implantés dans le parenchyme cérébral. Cette technique utilise une infusion en pression positive afin d'optimiser la distribution des molécules dans le tissu cérébral entourant la tumeur. Cette technique est en cours d'évaluation dans le traitement des glioblastomes. Rainov et coll.⁷⁴ ont récemment revu les essais cliniques utilisant cette technique dans le traitement des glioblastomes que nous résumons ci-après.

Cibler les récepteurs de l'IL-13 et de l'EGF

Comme pour le récepteur de l'EGF, les récepteurs de l'interleukine-13 (IL13) alpha sont surexprimés dans les glioblastomes⁷⁵. La présence de sites de liaison de l'IL13 dans les glioblastomes par rapport au tissu cérébral normal qui n'en n'exprime pas valide le récepteur de type alpha de l'IL13 comme cible dans le traitement des glioblastomes⁷⁵. Le système de délivrance par convection a été utilisé pour délivrer la molécule IL13-PE38QQR (cintredekin besudotox,

NeoPharm), une toxine recombinante composée de la portion enzymatiquement active de l'Exotoxin A du *Pseudomonas* conjuguée à l'IL13 humaine. La liaison du ligand au récepteur (surexprimé ou constitutivement activé dans les gliomes malins) permettra l'internalisation de la toxine recombinante, ce qui résultera en une cytotoxicité sélective à des concentrations de l'ordre du nanomolaire. Cependant, les résultats sur la survie globale de l'essai clinique de phase III PRECISE dans les glioblastomes en récurrence n'a pas montré de bénéfice significatif de la cytotoxine comparativement au Gliadel®⁷⁶. En première ligne dans le traitement des glioblastomes, la radiothérapie et le témozolomide semblent augmenter l'effet de cette cytotoxine et la combinaison thérapeutique est bien tolérée⁷⁷.

En utilisant la même technique d'administration, une toxine recombinante ciblant le récepteur à l'EGF (TP-38) est aussi utilisée dans le traitement des glioblastomes⁷⁸.

Toutefois, l'effet potentiel des molécules délivrées par cette technique est sérieusement entravé par une infusion réduite chez de nombreux patients. L'anatomie du tissu ciblé et la position des cathéters sont en effet des paramètres critiques dans l'optimisation de la délivrance de la molécule⁷⁴.

THERAPIE PAR VACCINATION

Les cellules tumorales expriment des antigènes qui peuvent être reconnus par le système immunitaire de l'hôte. Ces antigènes associés aux tumeurs peuvent être injectés chez le patient porteur d'un cancer dans le but d'induire une réponse immunitaire systémique pouvant résulter en la destruction des cellules cancéreuses dans différents tissus du corps⁷⁹.

Des études récentes rapportent l'utilisation de cellules dendritiques activées par des antigènes tumoraux pour traiter avec plus ou moins de succès des modèles murins de métastases cérébrales et de gliomes⁸⁰. Quelques auteurs^{81,82} ont rapporté qu'une telle vaccination chez des patients porteurs de gliome malin provoquait une cytotoxicité systémique et une infiltration cérébrale par des lymphocytes de type T. L'équipe de Neurochirurgie de la K.U.L. a mis au point une vaccinothérapie liée à l'utilisation de cellules dendritiques matures autologues activées par des lysats cellulaires tumoraux provenant de glioblastomes autologues réséqués⁸³. L'équipe a publié ses résultats chez 56 patients présentant un glioblastome en récurrence⁸⁴. Ils ont montré que ce traitement peut induire une survie à long terme⁸⁴ et que l'âge du patient ainsi qu'un volume tumoral résiduel minimal au moment de la vaccination sont des facteurs importants. Notre expertise montre que cette approche par vaccinothérapie apporte un bénéfice thérapeutique réel pour les patients jeunes ayant bénéficié au préalable d'une résection chirurgicale macroscopiquement complète de leur glioblastome.

CONCLUSIONS

Les glioblastomes sont associés à un pronostic très sombre (puisque incurables) à cause principalement de leur faculté d'infiltrer le parenchyme cérébral à distance et donc de rendre une résection chirurgicale complète impossible. Ces cellules tumorales astrocytaires migrantes responsables de la récurrence de la tumeur sont en plus résistantes au processus d'apoptose. Malheureusement, la majorité des agents de chimiothérapie sont des médicaments induisant l'apoptose.

Seul le témozolomide permet de court-circuiter en partie cette résistance à l'apoptose des cellules gliales tumorales, sans doute parce que cette molécule est un médicament pro-autophagique, pro-apoptotique et anti-angiogénique. Le bénéfice thérapeutique du témozolomide pourrait être encore avantageux en l'associant à une combinaison d'inhibiteurs de voies de signalisation responsables de la résistance des gliomes malins ainsi que de l'immunothérapie active (vaccinothérapie). Nous proposons un algorithme (figure 2) dans la prise en charge des glioblastomes tel qu'il pourrait être appliqué prochainement. Nous avons également créé une asbl nationale (*Belgian Brain Tumor Support*) afin d'informer au mieux les patients atteints de tumeurs cérébrales en général et de gliomes en particulier sur les options thérapeutiques qui leur sont offertes actuellement et aussi dans un futur proche (<http://www.bbts.be>).

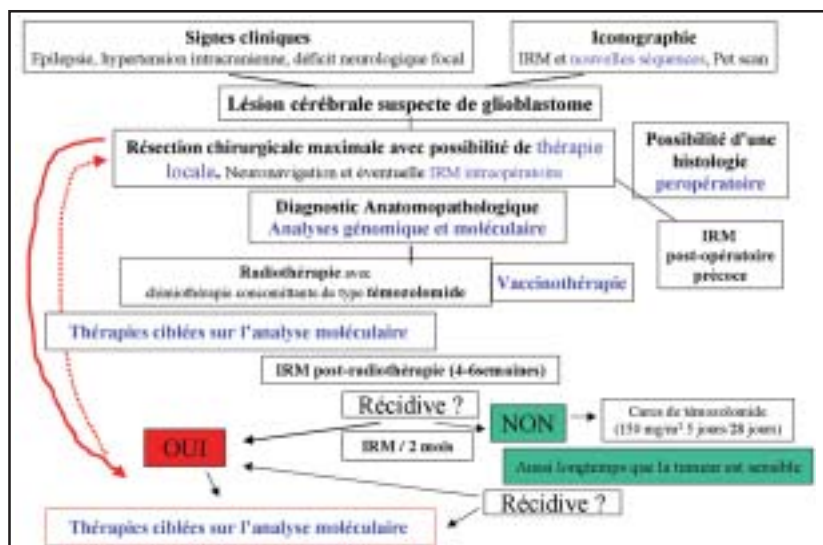


Figure 2 : Algorithme : Les principales innovations sont représentées en bleu. Elles concernent l'utilisation en routine des techniques d'imagerie les plus modernes, la possibilité d'utilisation de traitements locaux dans le foyer opératoire en fin de chirurgie, l'analyse moléculaire des glioblastomes et la thérapie ciblée sur les résultats de cette analyse ainsi que l'usage potentiel de la vaccinothérapie.

BIBLIOGRAPHIE

- Kleihues P, Cavenee WK : Pathology and genetics of tumours of the nervous system. International Agency for Research on Cancer (IARC) and WHO Health Organisation. Oxford, Oxford Press, 2000
- Lefranc F, Brotchi J, Kiss R : Possible future issues in the treatment of glioblastomas : special emphasis on cell migration and the resistance of migrating glioblastoma cells to apoptosis. J Clin Oncol 2005 ; 23 : 2411-22
- Lefranc F, Sadeghi N, Camby I, Metens T, Dewitte O, Kiss R : Present and potential future issues in glioblastoma treatment. Expert Rev Anticancer Ther 2006 ; 6 : 719-32
- Lacroix M, Abi-Said D, Fourney DR *et al.* : A multivariate analysis of 416 patients with glioblastoma multiforme : prognosis, extent of resection, and survival. J Neurosurg 2001 ; 95 : 190-8
- Chang SM, Parney IF, Huang W *et al.* : Glioma Outcomes Project Investigators. Patterns of care for adults with newly diagnosed malignant glioma. JAMA 2005 ; 293 : 557-64
- Sanai N, Berger MS : Glioma extent of resection and its impact on patient outcome. Neurosurgery 2008 ; 62 : 753-66
- Schiffbauer H, Berger MS, Ferrari P, Freudenstein D, Rowley HA, Roberts TP : Preoperative magnetic source imaging for brain tumor surgery : a quantitative comparison with intraoperative sensory and motor mapping. J Neurosurg 2002 ; 97 : 1333-42
- Nimsy C, Ganslandt O, Kober H, Buchfelder M, Fahlbusch R : Intraoperative magnetic resonance imaging combined with neuronavigation : a new concept. Neurosurgery 2001 ; 48 : 1082-9 ; discussion : 1089-91
- Kelly PJ : Technology in the resection of gliomas and the definition of madness. J Neurosurg 2004 ; 101 : 284-6 ; discussion : 286
- Stummer W, Pichlmeier U, Meinel T, Wiestler OD, Zanella F, Reulen HJ ; ALA-Glioma Study Group : Fluorescence-guided surgery with 5-aminolevulinic acid for resection of malignant glioma : a randomised controlled multicentre phase III trial. Lancet Oncol 2006 ; 7 : 392-401
- Laperriere N, Zuraw L, Cairncross G : Radiotherapy for newly diagnosed malignant glioma in adults : a systematic review. Cancer Care Ontario Practice Guidelines Initiative Neuro-Oncology Disease Site Group. Radiother Oncol 2002 ; 64 : 259-73
- Friedman HS, Kerby T, Calvert H : Temozolomide and treatment of malignant glioma. Clin Cancer Res 2000 ; 6 : 2585-97
- Macdonald DR : Temozolomide for recurrent high-grade glioma. Semin Oncol 2001 ; 28 : 3-12
- Stupp R, Mason WP, van den Bent MJ *et al.* ; European Organisation for Research and Treatment of Cancer Brain Tumor and Radiotherapy Groups ; National Cancer Institute of Canada Clinical Trials Group : Radiotherapy plus concomitant and adjuvant temozolomide for glioblastoma. N Engl J Med 2005 ; 352 : 987-96
- Hegi ME, Diserens AC, Godard S *et al.* : Clinical trial substantiates the predictive value of O6-methylguanine-DNA methyltransferase promoter methylation in glioblastoma patients treated with temozolomide. Clin Cancer Res 2004 ; 10 : 1871-4
- Chinot OL, Barrié M, Fuentes S *et al.* : Correlation between O6-methylguanine-DNA methyltransferase and survival in inoperable newly diagnosed glioblastoma patients treated with neoadjuvant temozolomide. J Clin Oncol 2007 ; 25 : 1470-5
- Kanzawa T, Germano IM, Komata T, Ito H, Kondo Y, Kondo S : Role of autophagy in temozolomide-induced cytotoxicity for malignant glioma cells. Cell Death Differ 2004 ; 11 : 448-57
- Lefranc F, Kiss R : Autophagy, the Trojan horse to combat glioblastomas. Neurosurg Focus 2006 ; 20 : E7
- Roos WP, Batista LF, Naumann SC *et al.* : Apoptosis in malignant glioma cells triggered by the temozolomide-induced DNA lesion O6-methylguanine. Oncogene 2007 ; 26 : 186-97

20. Katayama M, Kawaguchi T, Berger MS, Pieper RO : DNA damaging agent-induced autophagy produces a cytoprotective adenosine triphosphate surge in malignant glioma cells. *Cell Death Differ* 2007 ; 14 : 548-58
21. Fisher T, Galanti G, Lavie G *et al.* : Mechanisms operative in the antitumor activity of temozolomide in glioblastomamultiforme. *Cancer J* 2007 ; 13 : 335-49
22. Kurzen H, Schmitt S, Näher H, Möhler T : Inhibition of angiogenesis by non-toxic doses of temozolomide. *Anticancer Drugs* 2003 ; 14 : 515-22
23. Le Mercier M, Lefranc F, Mijatovic T *et al.* : Evidence of galectin-1 involvement in glioma chemoresistance. *Toxicol Appl Pharmacol* 2008 ; 229 : 172-83
24. Le Mercier M, Mathieu V, Haibe-Kains B *et al.* : ORP150, a Major Target of Galectin-1 Pro-Angiogenic Effects in Human Hs683 Glioblastoma Xenografts. *J Neuropathol Exp Neurol* 2008 ; 67 : 456-69
25. Le QT, Shi G, Cao H *et al.* : Galectin-1 : a link between tumor hypoxia and tumor immune privilege. *J Clin Oncol* 2005 ; 23 : 8932-41
26. Thijssen VL, Postel R, Brandwijk RJ *et al.* : Galectin-1 is essential in tumor angiogenesis and is a target for antiangiogenesis therapy. *Proc Natl Acad Sci USA* 2006 ; 103 : 15975-80
27. Cambyl, Belot N, Lefranc F *et al.* : Galectin-1 modulates human glioblastoma cell migration into the brain through modifications to the actin cytoskeleton and levels of expression of small GTPases. *J Neuropathol Exp Neurol* 2002 ; 61 : 585-97
28. Mathieu V, De Neve N, Le Mercier M *et al.* : Combining Bevacizumab with temozolomide increases the anti-tumor efficacy of temozolomide in human glioblastoma orthotopic xenograft model. *Neoplasia* 2008 ; 1 : 1-10
29. Knobbe CB, Reifenberger G : Genetic alterations and aberrant expression of genes related to the phosphatidylinositol-3'-kinase /protein kinase B (Akt) signal transduction pathway in glioblastomas. *Brain Pathol* 2003 ; 13 : 507-18
30. Sathornsumetee S, Hjelmeland AB, Keir ST *et al.* : AAL881, a Novel Small Molecule Inhibitor of RAF and Vascular Endothelial Growth Factor Receptor Activities, Blocks the Growth of Malignant Glioma. *Cancer Res* 2006 ; 66 : 8722-30
31. Chakravarti A, Zhai G, Suzuki Y *et al.* : The prognostic significance of phosphatidylinositol-3-kinase pathway activation in human gliomas. *J Clin Oncol* 2004 ; 22 : 1926-33
32. Narita Y, Nagane M, Mishima K, Huang HJ, Furnari FB, Cavenee WK : Mutant epidermal growth factor receptor signalling down-regulates p27 through activation of the phosphatidylinositol 3-kinase/Akt pathway in glioblastomas. *Cancer Res* 2002 ; 62 : 6764-9
33. Choe G, Horvath S, Cloughesy TF *et al.* : Analysis of the phosphatidylinositol 3'-kinase signalling pathway in glioblastoma patients *in vivo*. *Cancer Res* 2003 ; 63 : 2742-6
34. Shingu T, Yamada K, Hara N *et al.* : Synergistic augmentation of antimicrotubule agent-induced cytotoxicity by a phosphoinositide 3-kinase inhibitor in human malignant glioma cells. *Cancer Res* 2003 ; 63 : 4044-7
35. Aggarwal BB : Nuclear factor-kappaB : the enemy within. *Cancer Cell* 2004 ; 6 : 203-8
36. Robe PA, Bentires-Alj M, Bonif M *et al.* : *In vitro* and *in vivo* activity of the nuclear factor-kappaB inhibitor sulfasalazine in human glioblastomas. *Clin Cancer Res* 2004 ; 10 : 5595-603
37. Nagai S, Washiyama K, Kurimoto M, Takaku A, Endo S, Kumanishi T : Aberrant nuclear factor-kappaB and its participation in the growth of human malignant astrocytomas. *J Neurosurg* 2002 ; 96 : 909-17
38. Sathornsumetee S, Reardon DA, Desjardins A *et al.* : Molecularly targeted therapy for malignant glioma. *Cancer* 2007 ; 110 : 13-24
39. Gonzalez J, de Groot J : Combination therapy for malignant glioma based on PTEN status. *Expert Rev Anticancer Ther* 2008 ; 8 : 1767-79
40. Djedid R, Kiss R, Lefranc F : Targeted therapy for glioblastomas. *Future Medicine*. Sous presse
41. Wong AJ, Bigner SH, Bigner DD *et al.* : Increased expression of the epidermal growth factor receptor gene in malignant gliomas is invariably associated with gene amplification. *Proc Natl Acad Sci USA* 1987 ; 84 : 6899-903
42. Li B, Yuan M, Kim IA *et al.* : Mutant epidermal growth factor receptor displays increased signaling through the phosphatidylinositol-3 kinase/AKT pathway and promotes radioresistance in cells of astrocytic origin. *Oncogene* 2004 ; 23 : 4594-602
43. Rich JN, Reardon DA, Peery T *et al.* : Phase II trial of gefitinib in recurrent glioblastoma. *J Clin Oncol* 2004 ; 22 : 133-42
44. Raizer JJ, Abrey LE, Wen P *et al.* : A phase II trial of erlotinib (OSI-774) in patients with recurrent malignant glioma not on EIAEDs. *J Clin Oncol* 2004 ; 22 : 107s
45. Van Den Bent MJBA, Rampling R, Kouwenhoven M *et al.* : Randomized Phase II trial of erlotinib (E) *versus* temozolomide (TMZ) or BCNU in recurrent glioblastoma multiforme (GBM) : EORTC 26034. *Proc Am Soc Clin Oncol* 2007 ; 25 : 2005
46. Franceschi E, Cavallo G, Lonardi S *et al.* : Gefitinib in patients with progressive high-grade gliomas : a multicentre Phase II study by Gruppo Italiano Cooperativo di Neuro-Oncologia (GICNO). *Br J Cancer* 2007 ; 96 : 1047-51
47. Brown PD KS, Sarkaria J, Wu W *et al.* : A Phase II trial (N0177) of erlotinib and temozolomide (TMZ) combined with radiation therapy (RT) in glioblastoma multiforme (GBM). *J Clin Oncol* 2008 ; 26 (20 Suppl) : Abstract 2016
48. Prados MD, Chang SM, Butowski N *et al.* : Phase II Study of Erlotinib Plus Temozolomide During and After Radiation Therapy in Patients With Newly Diagnosed Glioblastoma Multiforme or Gliosarcoma. *J Clin Oncol* 2009 ; 27 : 579-84
49. Allan DG : Nimotuzumab : evidence of clinical benefit without rash. *Oncologist* 2005 ; 10 : 760-1
50. Galanis E, Buckner JC, Maurer MJ *et al.* : Phase II trial of temsirolimus (CCI-779) in recurrent glioblastoma multiforme : a North Central Cancer Treatment Group Study. *J Clin Oncol* 2005 ; 23 : 5294-304
51. Chang SM, Kuhn J, Wen P *et al.* : Phase I/pharmacokinetic study of CCI-779 in patients with recurrent malignant glioma on enzyme-inducing antiepileptic drugs. *Invest New Drugs* 2004 ; 22 : 427-35
52. Rajasekhar VK, Viale A, Socci ND *et al.* : Oncogenic Ras and Akt signaling contribute to glioblastoma formation by differential recruitment of existing mRNAs to polysomes. *Mol Cell* 2003 ; 12 : 889-901
53. Fouladi M, Nicholson HS, Zhou T *et al.* : A phase II study of the farnesyl transferase inhibitor, tipifarnib, in children with recurrent or progressive high-grade glioma, medulloblastoma/primitive neuroectodermal tumor, or brainstem glioma : a Children's Oncology Group study. *Cancer* 2007 ; 110 : 2535-41
54. Puduvalli VK : Inhibition of angiogenesis as a therapeutic strategy against brain tumors. *Cancer Treat Res* 2004 ; 117 : 307-36
55. Lamszus K, Heese O, Westphal M : Angiogenesis-related growth factors in brain tumors. *Cancer Treat Res* 2004 ; 117 : 169-90

56. Chamberlin MC : Antiangiogenic blockage : a new treatment for glioblastoma. *Expert Opin Biol Ther* 2008 ; 8 : 1449-53
57. Sathornsumetee S, Rich JN : Antiangiogenic therapy in malignant glioma : promise and challenge. *Curr Pharm Des* 2007 ; 13 : 3545-8
58. Vredenburgh JJ, Desjardins A, Herndon JE 2nd *et al.* : Bevacizumab plus irinotecan in recurrent glioblastoma multiforme. *J Clin Oncol* 2007 ; 25 : 4722-9
59. Norden AD, Young GS, Setayesh K *et al.* : Bevacizumab for recurrent malignant gliomas : efficacy, toxicity, and patterns of recurrence. *Neurology* 2008 ; 70 : 779-87
60. Norden AD, Drappatz J, Wen PY : Novel anti-angiogenic therapies for malignant gliomas. *Lancet Neurol* 2008 ; 7 : 1152-60
61. Batchelor TT, Sorensen AG, di Tomaso E *et al.* : AZD2171, a pan-VEGF receptor tyrosine kinase inhibitor, normalizes tumor vasculature and alleviates edema in glioblastoma patients. *Cancer Cell* 2007 ; 11 : 83-95
62. Stark-Vance V : Bevacizumab and CPT-11 in the treatment of relapsed malignant glioma. *Neuro-Oncol* 2005 ; 7 : 369
63. Wagner SA, Desjardins A, Reardon DA *et al.* : Update on survival from the original phase II trial of bevacizumab and irinotecan in recurrent malignant gliomas. *J Clin Oncol* 2008 ; 26 (20 Suppl) : Abstract 2021
64. Lefranc F : Editorial : On the road to multi-modal and pluridisciplinary treatment of glioblastomas. *Acta Neurochir Wien* 2009 ; 151 : 109-12
65. Tucker GC : Integrins : molecular targets in cancer therapy. *Curr Oncol Rep* 2006 ; 8 : 96-103
66. Gladson CL : Expression of integrin alpha v beta 3 in small blood vessels of glioblastoma tumors. *J Neuropathol Exp Neurol* 1996 ; 55 : 1143-9
67. Reardon DA, Nabors LB, Stupp R, Mikkelsen T : Cilengitide : an integrin-targeting arginine-glycine-aspartic acid peptide with promising activity for glioblastoma multiforme. *Expert Opin Investig Drugs* 2008 ; 17 : 1225-35
68. Mikkelsen T, Nelson K, Brown S *et al.* : Cilengitide and synergy with radiation. 12th Annual Meeting of the Society of Neuro-Oncology. Dallas, TX, 2007 : 486, compelled the evaluation of cilengitide for newly diagnosed GBM patients
69. Stupp R, Goldbrunn R, Neyns B *et al.* : Phase I/IIa trial of cilengitide (EMD121974) and temozolomide with concomitant radiotherapy, followed by temozolomide and cilengitide maintenance therapy in patients with newly diagnosed glioblastoma. In : Grunberg MDSM, ed. 2007 ASCO Annual Meeting Proceedings. Chicago, IL, Greaves, Lisa ; 2007 : 75s
70. Stupp R, Rugg C : Integrin inhibitors reaching the clinic. *J Clin Oncol* 2007 ; 25 : 1637-8
71. Raymond E, Brandes AA, Dittich C *et al.* : Phase II study of imatinib in patients with recurrent gliomas of various histologies : an European Organisation for Research and Treatment of Cancer Brain Tumor Group Study. *J Clin Oncol* 2008 ; 26 : 4659-65
72. Chen YB, LaCasce AS : Enzastaurin. *Expert Opin Investig Drugs* 2008 ; 17 : 939-44
73. Westphal M, Hilt DC, Bortey E *et al.* : A phase 3 trial of local chemotherapy with biodegradable carmustine (BCNU) wafers (Gliadel wafers) in patients with primary malignant glioma. *Neuro-oncol* 2003 ; 5 : 79-88
74. Rainov NG, Gorbatyuk K, Heidecke V : Clinical trials with intracerebral convection-enhanced delivery of targeted toxins in malignant glioma. *Rev Recent Clin Trials* 2008 ; 3 : 2-9
75. Debinski W, Obiri NI, Powers SK *et al.* : Human glioma cells overexpress receptors for interleukin 13 and are extremely sensitive to a novel chimeric protein composed of interleukin 13 and pseudomonas exotoxin. *Clin Cancer Res* 1995 ; 1 : 1253-9
76. Kunwar S, Westphal M, Medhorn M *et al.* : Results from precise : a randomized Phase 3 study in patients with first recurrent glioblastoma multiforme (GBM) comparing cintredekin besudotox (CB) administered via convection-enhanced delivery (CED) with gliadel wafers (GW). In : Abstracts of the Twelfth Annual Meeting of the Society for Neuro-Oncology ; Dallas, Texas, USA, 2007 November 15-18. *Neuro Oncol* 2007 ; 9 : 531
77. Vogelbaum MA, Sampson JH, Kunwar S *et al.* : Convection-enhanced delivery of cintredekin besudotox (interleukin-13-PE38QQR) followed by radiation therapy with and without temozolomide in newly diagnosed malignant gliomas : phase 1 study of final safety results. *Neurosurgery* 2007 ; 61 : 1031-7 ; discussion : 1037-8
78. Sampson JH, Akabani G, Archer GE *et al.* : Intracerebral infusion of an EGFR-targeted toxin in recurrent malignant brain tumors. *Neuro Oncol* 2008 ; 10 : 320-9
79. Parmiani G, Castelli C, Dalerba P *et al.* : Cancer immunotherapy with peptide-based vaccines : What have we achieved ? Where are we going ? *J Natl Cancer Inst* 2002 ; 94 : 805-18
80. Ni HT, Spellman SR, Jean WC, Hall WA, Low WC : Immunization with dendritic cells pulsed with tumor extract increases survival of mice bearing intracranial gliomas. *J Neurooncol* 2001 ; 51 : 1-9
81. Yu JS, Liu G, Ying H, Yong WH, Black KL, Wheeler CJ : Vaccination with tumor lysate-pulsed dendritic cells elicits antigen-specific, cytotoxic T-cells in patients with malignant glioma. *Cancer Res* 2004 ; 64 : 4973-9
82. Liao LM, Prins RM, Kiertscher SM *et al.* : Dendritic cell vaccination in glioblastoma patients induces systemic and intracranial T-cell responses modulated by the local central nervous system tumor microenvironment. *Clin Cancer Res* 2005 ; 11 : 5515-25
83. de Vleeschouwer S, Rapp M, Sorg RV *et al.* : Dendritic cell vaccination in patients with malignant gliomas : current status and future directions. *Neurosurgery* 2006 ; 59 : 988-99
84. de Vleeschouwer S, Fieuws S, Rutkowski S *et al.* : Postoperative adjuvant dendritic cell-based immunotherapy in patients with relapsed glioblastoma multiforme. *Clin Cancer Res* 2008 ; 14 : 3098-104

Correspondance et tirés à part :

F. LEFRANC
Hôpital Erasme
Service de Neurochirurgie
Route de Lennik 808
1070 Bruxelles
E-mail : fllefran@ulb.ac.be

Travail reçu le 9 avril 2009 ; accepté dans sa version définitive le 4 juin 2009.