

Tumeur odontogène adénomatoïde extrafolliculaire : à propos de deux cas

Extrafollicular adenomatoid odontogenic tumour : report of two cases

R. Kallel¹, L. Ayadi¹, N. Gouiaa¹, S. Chaabouni¹, F. Karray², E. Daoud³, C. Chaari¹, A. Khabir¹, S. Makni¹ et T. Boudawara¹

¹Laboratoire d'Anatomie et de Cytologie Pathologiques, Services ²de Chirurgie Maxillo-faciale, ³de Radiologie, C.H.U. Habib Bourguiba, Sfax, Tunisie

RESUME

Le but de notre travail était d'étudier les caractéristiques anatomocliniques et de discuter les diagnostics différentiels de la tumeur odontogène adénomatoïde extrafolliculaire.

Nous rapportons deux cas diagnostiqués et suivis au C.H.U. Habib Bourguiba de Sfax.

Il s'agit d'un garçon de 15 ans et d'une femme de 46 ans, ayant consulté pour une tuméfaction gingivale. Dans les deux cas, la radiographie panoramique a montré une lésion ostéolytique, située dans le premier cas entre la 23 et la 24 et dans le deuxième cas au contact de la 35. La tomodynamométrie, pratiquée uniquement dans le deuxième cas, a confirmé la présence d'une lésion kystique avec un liséré d'ostéosclérose périphérique. Une énucléation a été réalisée et le diagnostic anatomopathologique était celui d'une tumeur odontogène adénomatoïde dans sa variante extrafolliculaire. L'évolution a été bonne sans signes de récurrence pour les deux patients. Les deux cas rapportés illustrent les caractéristiques cliniques et radiologiques de la variante extrafolliculaire de la tumeur odontogène adénomatoïde. Une démarche diagnostique minutieuse ainsi qu'une interprétation radiologique adéquate sont nécessaires pour un diagnostic correct afin d'éviter un traitement endodontique inutile.

Rev Med Brux 2009 ; 30 : 511-4

ABSTRACT

The purpose of this study was to analysis the clinicopathological features of adenomatoid odontogenic tumour extrafollicular and to discuss the diagnosis pitfull.

We present two cases diagnosed and followed at the C.H.U. Habib Bourguiba, Sfax.

It is about a 15 year-old boy and a 46 year-old woman who presented gingival swelling. The panoramic radiographs showed in both cases, a radiolucent area affecting teeth 23, 24 and 35 respectively. A computed tomography scan, realized at the second cas, demonstrated an expansile lesion with a sclerotic rim. An exploratory surgical approach was chosen and the final diagnosis was microscopically confirmed to be an extrafollicular variant of adenomatoid odontogenic tumour. The patients were healthy and have not shown any signs of recurrence at follow-up.

The two cases described illustrate clinical and radiographic features of the extrafollicular variant of adenomatoid odontogenic tumour. Careful diagnostic procedure and adequate interpretation of radiographic findings may result in a correct diagnosis with otherwise may result in unnecessary endodontic treatment.

Rev Med Brux 2009 ; 30 : 511-4

Key words : odontogenic adenomatoid tumor, extrafollicular, periapical cyst

INTRODUCTION

La tumeur odontogène adénomatoïde (TOA) est une tumeur bénigne rare qui représente 2,2 à 7,1 % de l'ensemble des tumeurs odontogènes¹⁻³. Elle a été

initialement considérée comme une variante de l'améloblastome ; plusieurs termes ont été utilisés pour désigner cette lésion, essentiellement l'adéno-améloblastome². Ce n'est qu'en 1969 que Philipsen et Birn⁴ ont introduit le terme de TOA qui a été adopté par

l'O.M.S. depuis 1971⁵. Nous rapportons deux observations ; notre objectif est d'étudier les caractéristiques anatomocliniques et de discuter les diagnostics différentiels de cette tumeur rare.

OBSERVATION N° 1

Un garçon âgé de 15 ans, sans antécédents pathologiques, consultait pour une tuméfaction vestibulaire supérieure douloureuse évoluant depuis 4 mois. L'examen clinique a trouvé une tuméfaction ferme comblant le vestibule gauche allant de la 22 à la 24 qui étaient mobiles ; la muqueuse gingivale en regard n'était pas inflammatoire. La radiographie panoramique a objectivé une lésion entre les deux racines dentaires de la 23 et la 24 écartant leurs apex (figure 1). Une énucléation du kyste a été effectuée ; en peropératoire, le kyste était à paroi grisâtre, à contenu brunâtre soufflant la corticale externe. L'examen histologique a révélé une paroi kystique épaisse, siège d'une prolifération épithéliale faite de zones solides et de cordons ; ces derniers sont formés

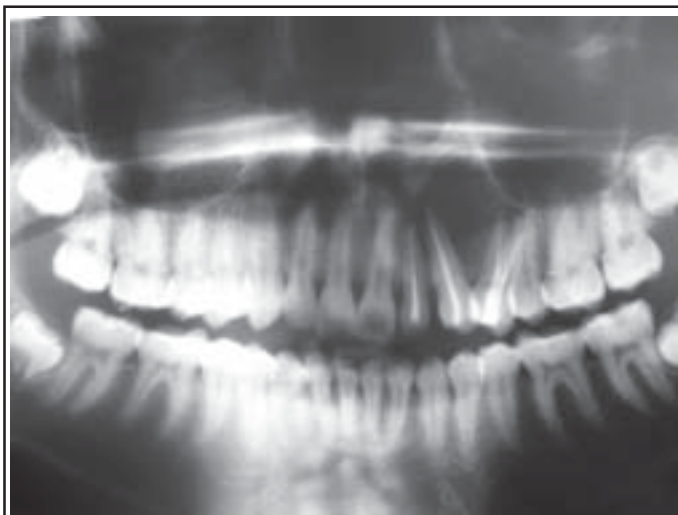


Figure 1 : Radiographie panoramique révélant une géode, divergeant les racines de la 23 et de la 24.

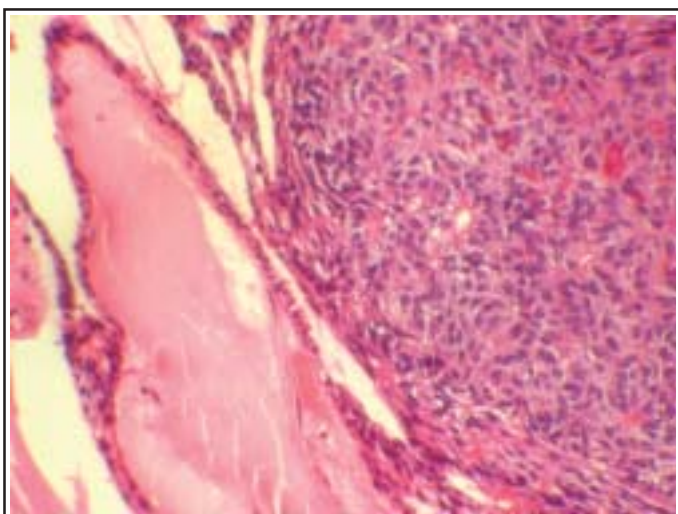


Figure 2 : Prolifération épithéliale de zones solides avec des cordons séparés par un stroma collagène peu abondant (HE x 200).

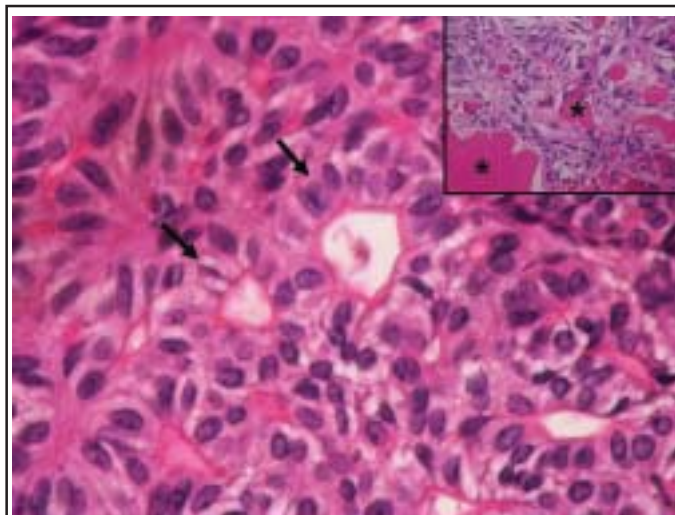


Figure 3 : Prolifération de cellules cylindriques organisées en structures pseudo-glandulaires et en pseudo-rosettes (→). En cartouche : ces structures comportent une substance éosinophile amorphe (*) (HE x 400).

par des cellules cubiques de petite taille, à cytoplasme peu abondant, éosinophile et noyau régulier, ces cordons sont séparés par un stroma collagène bien vascularisé (figure 2) ; les zones solides sont formées de cellules cylindriques, à cytoplasme assez abondant, faiblement éosinophile rappelant les cellules améloblastiques ; elles réalisent par endroit des pseudo-rosettes ou des structures pseudo-glandulaires remplies de matériel éosinophile amorphe (figure 3). Ainsi le diagnostic de tumeur odontogène adénomatoïde kystique a été porté. L'évolution a été bonne sans récurrence avec un recul de 3 mois.

OBSERVATION N° 2

Une femme de 46 ans, consultait pour une tuméfaction gingivale, évoluant depuis une année, ayant augmenté progressivement de taille. L'examen clinique a trouvé une tuméfaction gingivale de 4 cm de grand axe, de consistance dure, douloureuse à la palpation, associée à une légère hypoesthésie de la troisième racine du trijumeau. La radiographie panoramique a montré une lésion ostéolytique kystique, bien limitée par un liséré d'ostéosclérose périphérique et arrivant au contact des dents 34, 35 et 36. La tomodynamométrie a confirmé la présence d'une formation kystique mesurant 3/2,5/2 cm, soufflant la corticale, refoulant la dent 34 avec inclusion de l'apex de la dent 35 et rhizolyse évoquant un kyste périapical (figure 4). Une énucléation du kyste avec extraction de la dent 35 a été pratiquée. A l'examen macroscopique, le kyste mesurait 3,5 cm de diamètre ayant une paroi blanchâtre, lisse, par endroit rugueuse. A l'examen histologique, la paroi kystique était épaisse, scléreuse renfermant par endroit une prolifération tumorale similaire à celle décrite dans la première observation. Ainsi, le diagnostic de tumeur odontogène adénomatoïde kystique dans sa variante extrafolliculaire a été proposé. L'évolution a été bonne sans récurrence locale après un recul de 5 mois.

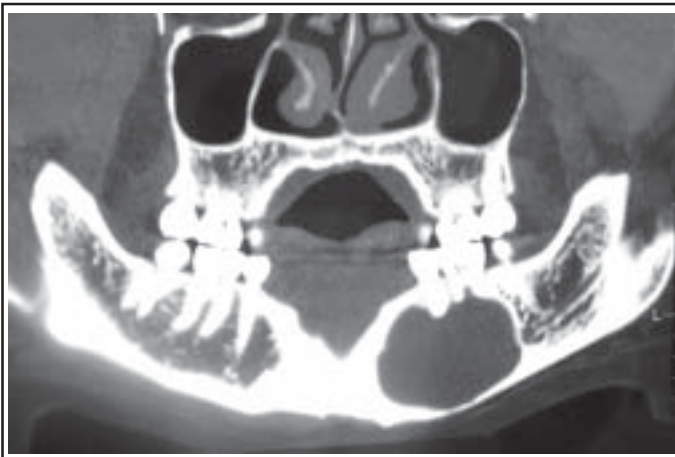

Figure 4 : TDM, reconstruction panoramique : lésion kystique du mandibule englobant l'apex de la 35.

DISCUSSION

La tumeur odontogène adénomatoïde (TOA) est une tumeur bénigne, qui survient souvent chez le sujet jeune^{1-3,6} ; en effet, 68 % des TOA sont diagnostiqués au cours de la deuxième décennie de la vie, essentiellement entre 13 et 19 ans^{1,2} avec des extrêmes d'âge allant de 3 à 82 ans⁷. Elle est rarement diagnostiquée après l'âge de 30 ans comme c'était le cas dans notre deuxième observation³. Cette distribution d'âge avec un pic dans la deuxième décennie est une caractéristique de la TOA qui la distingue des autres tumeurs odontogènes². Cette lésion affecte plus souvent la femme que l'homme (*sex ratio* 1/1,9)². La TOA touche plus souvent le maxillaire que le mandibule (*ratio* 2,1/1)², essentiellement la partie antérieure du maxillaire au voisinage des canines^{1,3,8} ; dans l'observation n° 2, la tumeur était particulière par son siège mandibulaire postérieur. Dans la majorité des cas, la tumeur se localise dans l'os alvéolaire ou au niveau de la région périodontale ; cependant, de rares cas ont été rapportés dans les sinus maxillaires⁸. Trois variantes clinico-topographiques sont identifiées : folliculaire, extrafolliculaire et périphérique.

La TOA folliculaire ou péri coronale est la plus fréquente (71 % des cas) ; il s'agit d'une lésion centrale intra-osseuse associée à une dent incluse.

Le type extrafolliculaire ou extracoronal est de siège intra-osseux sans relation avec une dent incluse.

Philipsen² a proposé dans la variante extrafolliculaire, 4 sous-types classés de E1 à E4. E1 : tumeur sans aucune relation avec la dent ; E2 : tumeur entre deux racines dentaires divergeant ainsi ses deux apex ; E3 : tumeur englobant l'apex de la racine dentaire ; E4 : tumeur englobant une partie intermédiaire de la racine dentaire.

Le type périphérique est extra-osseux, localisé au niveau du tissu gingival^{1-3,8}.

Dans nos deux observations, la tumeur était de type extrafolliculaire, classées E2 et E3 respectivement

et prêtant à confusion avec un kyste péri-apical. La tumeur est caractérisée par sa croissance lente et progressive, elle est généralement asymptomatique et fréquemment découverte lors d'un examen radiologique de routine³. Lorsque la lésion est intra-osseuse, elle entraîne une rupture de la corticale et peut se manifester par une tuméfaction palpable, légèrement douloureuse avec parfois asymétrie faciale^{1,3}. Il est difficile dans cette forme de distinguer cliniquement entre TOA et les autres tumeurs bénignes ou malignes intra-osseuses comme le kyste dentigère, le kératokyste odontogène, le kyste odontogène calcifié, la tumeur épithéliale odontogène calcifiée et l'améloblastome⁹. Le type périphérique se présente souvent comme une tuméfaction gingivale qui peut évoquer cliniquement un fibrome ou une épulis gingivale². Sur le plan radiologique, la TOA intra-osseuse se présente comme une lésion ostéolytique uniloculaire à contours bien définis renfermant un discret foyer radio-opaque² ; cette image peut être confondue avec d'autres kystes et tumeurs odontogènes⁶. Dans la variante folliculaire, elle cerne la couronne d'une dent incluse faisant évoquer un kyste dentigère qui touche essentiellement l'adulte de sexe masculin dans la troisième et la quatrième décennie et il englobe toujours une portion de la couronne, tandis que la TOA contourne la couronne et en partie la racine^{1,3}. En effet, 77 % des TOA type folliculaire sont initialement diagnostiquées comme des kystes dentigères⁴. A l'opposé de la forme folliculaire, la TAO extrafolliculaire n'est pas associée à une dent incluse et la lésion est localisée entre, au dessus ou englobe les racines dentaires orientant ainsi le diagnostic vers un kyste péri-apical qui est considéré comme le diagnostic différentiel radiologique le plus fréquent¹. Dans la variété périphérique, la TOA est rarement détectée radiologiquement, mais elle peut entraîner une érosion minimale de la corticale de l'os alvéolaire. Le diagnostic évoqué sur les données cliniques et radiologiques ne peut être confirmé que par l'étude anatomopathologique de la pièce opératoire⁶. Macroscopiquement, la tumeur est encapsulée ; la taille varie de 1 à 3 cm¹. Elle se présente comme une masse solide ou un kyste uni ou multiloculaire à contenu jaunâtre épais ; dans la forme folliculaire, la couronne et une partie de la racine de la dent incluse sont incrustées dans la masse tumorale ou projetées dans la cavité kystique^{2,3}. A l'examen histologique, la lésion est formée par deux types de cellules : des cellules cylindriques rappelant les cellules améloblastiques formant des structures pseudo-glandulaires ou des pseudo-rosettes ; ces cellules présentent des noyaux qui sont polarisés vers le centre de ces structures entourées d'un tissu conjonctif peu abondant, et des cellules cubiques organisées en amas et en cordons. Entre les structures épithéliales, il existe un matériel éosinophile, amorphe et homogène, PAS positif, résistant à la diastase ; ce matériel présente parfois les affinités tinctoriales et ultrastructurales de l'amylose^{2,3,6} et peut parfois se calcifier et ressemble à une tumeur épithéliale odontogène calcifiée qui est formée par des nappes diffuses denses de cellules de grande taille à cytoplasme éosinophile associées à un dépôt

“amyloïde-like” et des calcifications sphériques^{2,3}. Toutefois, l'association de ces deux entités est possible. La TOA fut longtemps considérée comme une variante de l'améloblastome vu les similitudes histologique ; ce dernier est caractérisé par des lobules et des cordons anastomosés à doubles rangées cellulaires ; en outre, à l'opposé de la TOA, il touche surtout le mandibule ou la partie postérieure de la maxillaire^{8,10}. Toute cette panoplie de diagnostics différentiels souligne l'intérêt de reconnaître la TOA sur le plan histopathologique et de ne pas la confondre avec les autres tumeurs odontogènes afin d'établir une attitude thérapeutique adéquate. L'étude immunohistochimique n'a pas d'intérêt dans le diagnostic de cette tumeur ; cependant, l'expression habituelle des marqueurs épithéliaux est en faveur de sa nature épithéliale¹. L'étiopathogénie de cette tumeur est encore controversée ; il semble que la TOA dérive à partir de l'épithélium odontogène de l'organe d'émail qui naît lui-même de la lame dentaire. Cependant, elle est souvent considérée comme une lésion hamartomateuse plutôt que néoplasique^{2,8}. Le traitement est chirurgical et consiste en une énucléation avec curetage de la cavité résiduelle^{2,8}.

La TOA est une tumeur bénigne, non agressive, de croissance progressive et peu récidivante. Son diagnostic peut être difficile particulièrement dans la variante extrafolliculaire.

BIBLIOGRAPHIE

- Leon JE, Mata GM, Fregnani ER *et al.* : Clinicopathological and immunohistochemical study of 39 cases of adenomatoid odontogenic tumour : a multicentric study. *Oral Oncol* 2005 ; 41 : 835-42
- Philipsen HP, Reichart PA : Adenomatoid odontogenic tumour : facts and figures. *Oral Oncol* 1999 ; 35 : 125-31
- Swadison S, Dhanuthai K, Jaiakittivong A, Philipsen HP : Adenomatoid odontogenic tumors : an analysis of 67 cases in a Thai population. *Oral Surg Oral Med Oral Pathol Oral Radiol Endod* 2008 ; 105 : 210-5
- Philipsen HP, Birn H : The adenomatoid odontogenic tumour. Ameloblastic adenomatoid tumour or adeno-ameloblastoma. *Acta Pathol Microbiol Scand* 1969 ; 75 : 375-98
- Kramer IRH, Pindborg JJ : WHO International Histological Classification of Tumours. No 5. Histological typing of odontogenic tumours, jaw cysts, and allied lesions. Berlin, Springer Verlag, 1971
- Farah-Klibi F, Ferchichi L, Beyaa Rassou H *et al.* : La tumeur odontogénique adénomatoïde : deux cas. *Rev Stomatol Chir Maxillofac* 2007 ; 108 : 61-4
- Philipsen HP, Reichart PA, Zhang KH, Nikai H, Yu QX : Adenomatoid odontogenic tumor : biologic profile based on 499 cases. *J Oral Pathol Med* 1991 ; 20 : 149-58
- Takahashi K, Yoshino T, Hashimoto S : Unusually large cystic adenomatoid odontogenic tumour of the maxilla : case report. *Int J Oral Maxillofac Surg* 2001 ; 30 : 173-5
- Handsichel JG, Depprich RA, Zimmermann AC, Braunstein S, Kübler NR : Adenomatoid odontogenic tumor of the mandible ; review of the literature and report of a rare case. *Head Face Med* 2005 ; 1 : 3
- Nigam S, Gupta SK, Chaturvedi KU : Adenomatoid odontogenic tumor - a rare cause of jaw swelling. *Braz Dent J* 2005 ; 16 : 251-3

Correspondance et tirés à part :

R. KALLEL
 C.H.U. Habib Bourguiba
 Laboratoire d'Anatomie et de Cytologie Pathologiques
 3029 Sfax
 Tunisie
 E-mail : rim.kallel@yahoo.fr

Travail reçu le 18 août 2008 ; accepté dans sa version définitive le 20 mars 2009.