

Kératokystes odontogéniques maxillo-mandibulaires récidivants : prévention et traitement

Recurrent maxillo-mandibular odontogenic keratocysts : prevention and treatment

J. Fotso, W. Legrand et M. Magremanne

Service de Stomatologie, C.H.U. Ambroise Paré, Mons

RESUME

Les kératokystes sont des kystes odontogènes présentant une agressivité clinique et un taux important de récurrence.

Nous décrivons le cas d'un patient de 62 ans atteint d'un syndrome de Gorlin avec des kératokystes maxillo-mandibulaires récidivants multi-opérés.

Le diagnostic précoce, suivi d'un traitement approprié des kératokystes, est crucial pour réduire l'extension des kystes et pour minimiser leur potentiel de transformation maligne, en particulier dans les cas syndromiques.

Rev Med Brux 2009 ; 30 : 515-9

ABSTRACT

Keratocyst is an odontogenic cyst with an aggressive clinical behavior and a high recurrence rate.

Our work describes a 62 year-old patient with Gorlin's syndrome presenting advanced recurrent maxillo-mandibular keratocysts. He already had multiple resections of these lesions.

Early diagnosis and treatment of keratocysts is crucial to reduce the extension of the cysts and minimize their malignant transformation especially when they are part of a Gorlin's syndrome.

Rev Med Brux 2009 ; 30 : 515-9

Key words : nevoid basal cell carcinoma, keratocystic odontogenic tumor, odontogenic cyst

INTRODUCTION

Les kératokystes odontogéniques (KO) représentent 5 à 12 % des tous les kystes maxillo-mandibulaires. D'autres dénominations sont retrouvées dans la littérature comme celles de kyste primordial ou kyste épidermoïde. Ces kystes dérivent de la lame dentaire ou de ses vestiges et de l'assise basale de l'épithélium buccal. Leur particularité histologique est la présence d'une parakératinisation de surface unique, un taux de mitoses élevé et une surexpression de la protéine p53 par rapport à tous les kystes inflammatoires et développementaux des maxillaires.

4 à 5 % d'entre eux sont associés à la naevomatose basocellulaire ou syndrome de Gorlin-Goltz. Les KO sont présents chez 75 % des

patients atteints par ce syndrome, et constituent souvent la première expression clinique de la maladie¹.

Les KO touchent préférentiellement des patients masculins de type européen entre la 2^{ème} et 4^{ème} décennie (plutôt lors d'association avec la naevomatose basocellulaire). Ces kystes affectent principalement la mandibule (*ramus* dans 70 % cas) et peuvent être associés à une dent incluse. Leur diagnostic différentiel se fait avec les lésions kystiques de type kyste dentigère, kyste radulaire, améloblastome, etc.

Les KO se caractérisent par leur propension à une croissance localement agressive et leur récurrence après traitement, variant de 0 à 62 %².

OBSERVATION

Un homme âgé de 62 ans nous a été adressé pour mise au point de kystes maxillo-mandibulaires. L'examen endobuccal montrait une édentation supérieure complète et inférieure partielle.

A la palpation, il existait une tuméfaction du vestibule supérieur droit. La mobilité oculaire n'était pas altérée. Il n'y avait pas d'anesthésie labiomentonnière.

L'orthopantomogramme réalisé lors de la consultation (figure 1) mettait en évidence de nombreux kystes maxillo-mandibulaires. La tomodensitométrie maxillo-faciale révélait de volumineuses formations kystiques mandibulaires (figure 2) et maxillaires supérieures envahissant la cavité orbitaire droite (figures 3 et 4), compatibles avec des KO. La plus importante de ces formations kystiques était située dans la fosse infratemporale droite. La reconstruction tridimensionnelle permettait d'apprécier l'aspect mité du massif osseux facial (figure 5). Pour mémoire, on notait aussi une calcification de la faux du cerveau (figures 3 et 6), anomalie associée au syndrome de Gorlin, mais retrouvée par ailleurs dans une frange non négligeable de la population normale. La radiographie du thorax montrait une polyarthrose ostéophytique antérieure pluri-étagée associée à une surélévation de la coupole diaphragmatique droite.

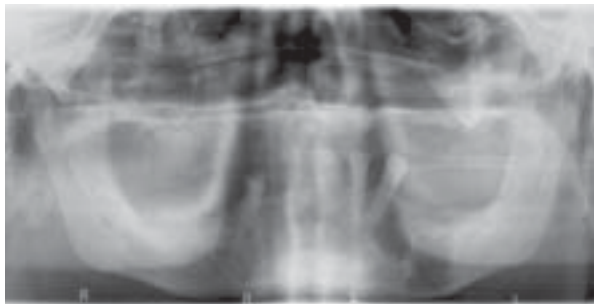


Figure 1 : Radiographie panoramique montrant les kystes mandibulaires.

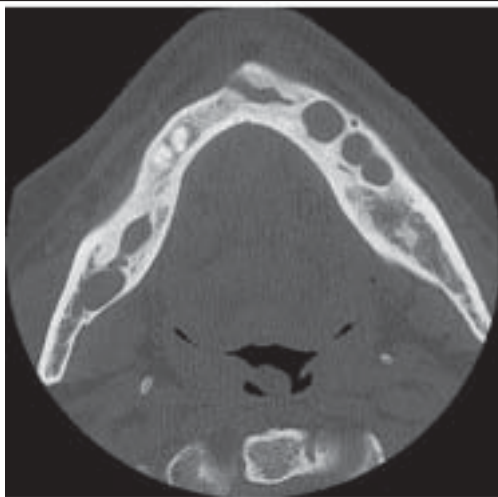


Figure 2 : Multiples images kystiques au niveau des branches horizontales droite et gauche de la mandibule.

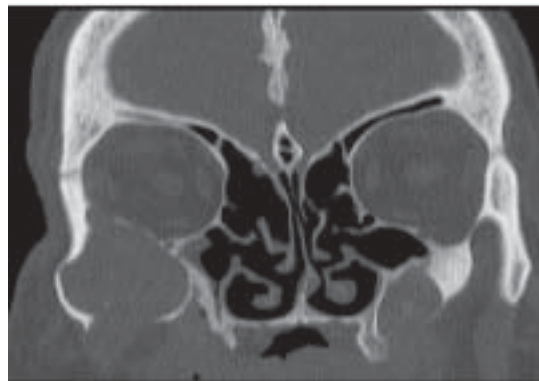

Figure 3 : Présence d'une masse arrondie, à contours réguliers, mesurant 3,5 cm de diamètre, occupant la fosse infratemporale droite, développée aux dépens des os maxillaire et zygomatique. Calcification de la faux du cerveau.

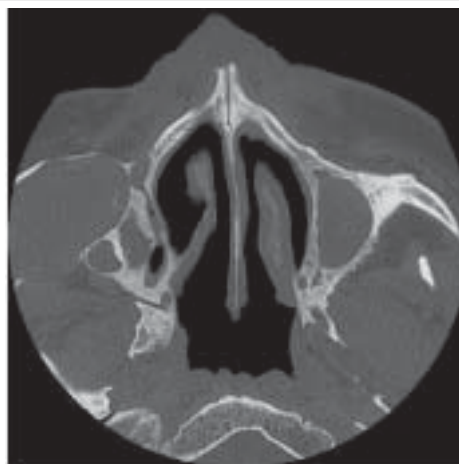


Figure 4 : Tomodensitométrie (TDM) comparée à la figure 1 réalisée 9 ans auparavant, montrant une nette augmentation volumétrique de la lésion kystique maxillaire supérieure droite.

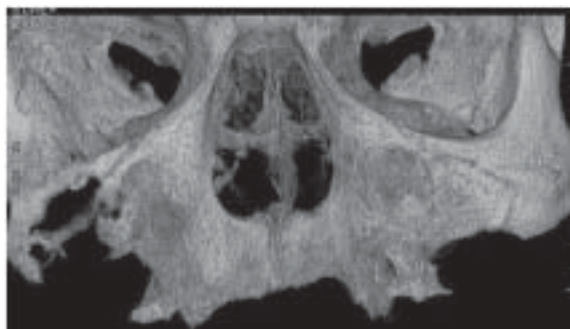


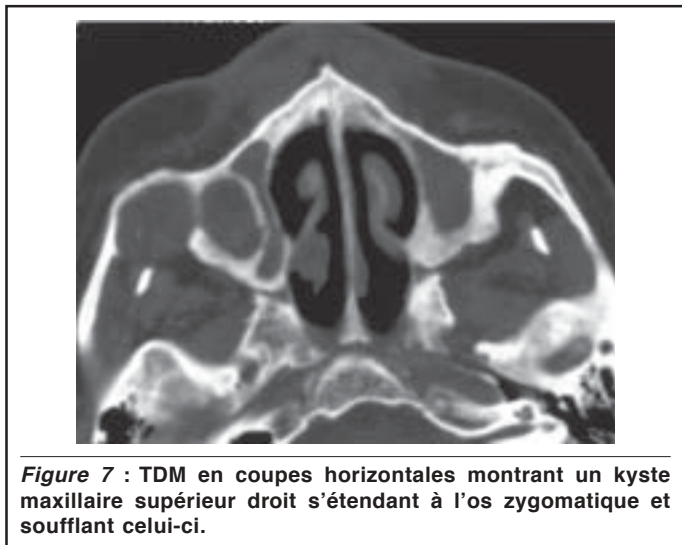
Figure 5 : Reconstruction 3D montrant un hypertélorisme et l'aspect lysé de l'os zygomatique droit.

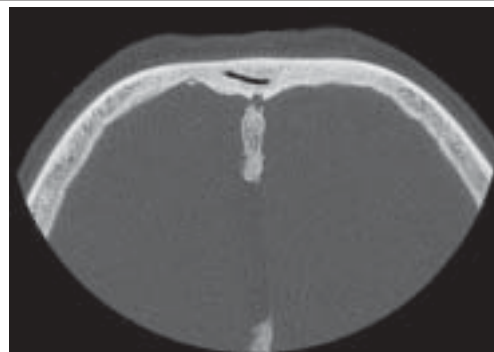

Figure 6 : Calcification de la faux du cerveau.

Dans les antécédents du patient, on notait, entre autres, une hypertension artérielle, un ulcère gastrique et un syndrome dépressif. Une intervention chirurgicale avait été réalisée à l'âge de 17 ans pour extraction de dents incluses enkystées. L'examen anatomopathologique de ces lésions montrait des KO. A 51 ans, des carcinomes basocellulaires du cuir chevelu avaient été traités par résection et greffe de peau. A l'âge de 53 ans, on notait une nouvelle intervention pour kystes maxillaires supérieurs gauche et droit, mandibulaires et zygomatiques droits dont l'imagerie vous est présentée (figure 7). L'examen anatomopathologique confirmait à nouveau la présence de KO. Le diagnostic de syndrome de Gorlin a alors été posé.

Devant une telle présentation de la maladie, vu le risque de dégénérescence maligne et de compression orbitaire, nous avons proposé au patient une prise en charge chirurgicale de ses kystes récidivants, mais il a refusé toute nouvelle intervention.



DISCUSSION

Les KO occupent une place à part parmi les kystes odontogènes. On les considère actuellement comme des tumeurs bénignes plutôt que comme de vrais kystes, du fait de leur activité mitotique plus élevée et de l'importance de la lyse osseuse engendrée. Ils présentent un risque accru de transformation maligne en carcinome épidermoïde³.

Leur apparition précoce et multiple doit faire évoquer un syndrome de Gorlin-Goltz ou naevomatose basocellulaire. Il s'agit d'une maladie autosomique dominante due à la mutation de gène humain *patched* (PTCH), localisé sur le X 9q22-3⁴. Ce gène appartient au groupe des gènes suppresseurs de tumeurs qui codent pour une protéine de signal transmembranaire. Cette protéine interviendrait dans la régulation du métabolisme lipidique des cellules et dans les processus de croissance de différents tissus.

Cependant, 30 à 35 % des cas résultent de mutations *de novo*⁵.

Le polymorphisme clinique de ce syndrome, dû à une variabilité de sa pénétrance, peut rendre son diagnostic difficile, en particulier s'il n'existe pas d'histoire familiale de la maladie. Les critères diagnostiques majeurs sont la présence de plus de deux carcinomes basocellulaires (ou un en-dessous de 20 ans), de KO, de plus de trois lésions palmaires ou plantaires de type petites dépressions punctiformes, de calcifications de la faux du cerveau, d'une agénésie/bifidie costale et d'un parent atteint par la maladie. Les critères mineurs sont une macrocéphalie, des malformations congénitales oro-faciales (fente labio-palatine, bosse frontale, hypertélorisme, etc.), des anomalies squelettiques (syndactylie, malformation de Sprengel, etc.), des anomalies radiologiques (hémivertèbre, fusion ou élongation vertébrale, etc.), un fibrome ovarien et/ou un médulloblastome. Le syndrome est diagnostiqué si deux critères majeurs ou un critère majeur et deux critères mineurs sont observés^{1,5,6}.

Une prise en charge multidisciplinaire de ce syndrome permet de préciser le diagnostic, de déterminer l'anomalie génétique, de conseiller le patient et d'intervenir sur les différentes manifestations cliniques.

Le traitement des KO, qu'ils soient isolés ou associés à un syndrome de Gorlin, est chirurgical. Entrent en compte pour cet abord chirurgical, la nature de la lésion, sa localisation (proximité vasculo-nerveuse), une éventuelle atteinte corticale, l'âge du patient et le fait qu'il s'agit d'un traitement primaire ou d'une reprise secondaire.

Ces lésions présentant un potentiel de récurrence important même à distance du traitement primaire (jusqu'à 10 ans plus tard), il est recommandé de procéder à des examens de contrôle annuels. Les taux de récurrence les plus faibles sont observés après les interventions radicales, les plus élevés sont enregistrés après de simples énucléations (55 à 62 %) ^{2,7,8}.

Plusieurs techniques ont été proposées pour diminuer ce taux de récurrence.

Pour les kystes de petite taille

L'énucléation-curetage qui consiste à énucléer le kyste *in toto* si possible, suivi d'un méticuleux curetage de la cavité kystique⁷. Le curetage est facilité par l'utilisation à titre adjuvant de la solution de Carnoy (éthanol 96 % 6/10, chloroforme 3/10, acide acétique glacial 1/10)⁷ qui fixe et colore en noir les résidus de tissu kystique et qui pénètre de 1,54 mm pour 5 minutes d'application⁹. Un rinçage minutieux (2-3 minutes) de la cavité kystique avec la solution de Carnoy après curetage, réduit considérablement le taux de récurrence (0-2,5 %) ^{5,10}. Il est à noter que la solution de Carnoy n'est plus disponible depuis peu (indisponibilité du chloroforme à usage médical). Cet objectif peut aussi être atteint grâce à l'examen extemporané des pièces opératoires et par l'utilisation d'azote liquide¹¹.

Pour les kystes de taille moyenne et de taille importante monoculaires

- *La fenestration du kyste ou décompression* : décrite en 1976 par Tucker qui l'associait à une énucléation secondaire¹². Il s'agit ici de réduire la pression hydrostatique à l'intérieur du kyste. Celle-ci est considérée comme étant le facteur causal de l'expansion du kyste. Pour ce faire, on crée un accès vers la cavité kystique à l'aide d'un cathéter laissé en place durant plusieurs mois et, dans un second temps, on procède à l'énucléation. Cette technique s'adresse à des kystes relativement volumineux, de progression rapide qui jouxtent les structures anatomiques (nerf dentaire inférieur) ou qui augmentent le risque de fracture.
- *La marsupialisation* : décrite en 1971 par Browne¹³ pour le traitement des KO. Le principe est similaire à celui de la décompression ; elle consiste à mettre en communication la cavité buccale et la cavité kystique au travers d'une brèche chirurgicale limitée par la suture de la paroi kystique à la muqueuse buccale.

Ces deux techniques sont dites conservatrices et ont pour objectif de réduire la pression à l'intérieur du kyste. Elles présentent comme avantages la préservation des structures osseuses, un moindre délabrement et sont associées à un taux de récurrence similaire à ceux rapportés dans la littérature^{2,14,15}. De plus, des études immuno-histochimiques ont montré que la décompression et la marsupialisation entraînent une diminution de l'interleukine-1 α et du Ki-67 dans l'épithélium du kyste, ceux-ci jouant un rôle crucial dans l'expansion du kyste^{12,16}. Cependant, ce ne sont pas toujours des procédés adaptés dans la mesure où, si on applique uniquement ces techniques, une éventuelle transformation maligne peut rester méconnue.

Pour les kystes de taille importante, multiloculaires et les récurrences après techniques conservatrices

Les techniques dites " agressives " ¹⁷ sont le curetage (mécanique, physique et/ou chimique) et/ou la résection avec ou sans perte de la continuité du maxillaire.

- *L'énucléation associée à la résection osseuse périphérique*. Elle complète la technique précédente, avec en plus, l'ablation des couches superficielles des parois osseuses de la cavité kystique.
- *La résection marginale ou segmentaire* : réservée aux kystes de très gros volume dont l'exérèse est très délabrante et nécessite des techniques de reconstruction. C'est le seul procédé pour lequel le taux de récurrence est proche de 0 %⁷, mais cette technique n'a pas convaincu les cliniciens qui préfèrent des techniques plus conservatrices qui présentent moins de risque pour le patient¹⁰.

Quelle que soit la technique envisagée, un *follow up*

strict s'impose : soit tous les ans jusqu'à la cinquième année, puis tous les deux ans jusqu'au moins la dixième année. Ceci est essentiel, permettant une reprise chirurgicale rapide des cas de récurrence⁵.

La radiothérapie a été ponctuellement utilisée pour le traitement des KO récidivants, mais elle augmente le risque de dégénérescence maligne des lésions. De plus, les données récentes concernant les effets à long terme de la radiothérapie chez les jeunes patients atteints de naevomatose basocellulaire montrent un risque non négligeable de tumeurs multiples du cerveau et de la peau¹⁸.

Actuellement, la chimiothérapie n'est pas indiquée dans le traitement des KO récidivants.

BIBLIOGRAPHIE

1. Diaz-Fernandez JM, Infante-Cossio P, Belmonte-Caro R, Ruiz-Laza L, Garcia-Perla-Garcia A, Gutierrez-Perez JL : Basal cell nevus syndrome. Presentation of six cases and literature review. *Med Oral Patol Oral Cir Bucal* 2005 ; 10 : E57-66
2. Maurette PE, Jorge J, de Moraes M : Conservative treatment protocol of odontogenic keratocyst : a preliminary study. *J Oral Maxillofac Surg* 2006 ; 64 : 379-83
3. Bakaeen G, Rajab LD, Sawair FA, Hamdan MA, Dallal ND : Nevoid basal cell carcinoma syndrome : a review of the literature and a report of a case. *Int J Paediatr Dent* 2004 ; 14 : 279-87
4. Huault M, Bayonne E, Laxenaire A, Blanchard P, Levy JDL : Naevomatose baso-cellulaire : suivi de trois générations. *Rev Stomatol Chir Maxillofac* 1998 ; 99 : 244-9
5. Manfredi M, Vescovi P, Bonanini M, Porter S : Nevoid basal cell carcinoma syndrome : a review of the literature. *Int J Oral Maxillofac Surg* 2004 ; 33 : 117-24
6. Pastorino L, Cusano R, Baldo C *et al.* : Nevoid Basal Cell Carcinoma Syndrome in infants : improving diagnosis. *Child Care Health Dev* 2005 ; 31 : 351-4
7. Bornstein MM, Filippi A, Altermatt HJ, Lambrecht JT, Buser D : Le kératokyste odontogène : kyste odontogène ou tumeur bénigne. *Rev Mens Suisse Odontostomatol* 2005 ; 115 : 110-28
8. Pind JJ, Hansen J : Studies on odontogenic cyst epithelium. *Acta Pathol Microbiol Scand* 1963 ; 58 : 283-94
9. Voorsmit RA : The incredible keratocyst : a new approach to treatment. *Dtsch Zahnärztl Z* 1985 ; 40 : 641-4
10. Oda D, Rivera V, Ghanee N, Kenny EA, Dawson KH : Odontogenic keratocyst : the northwestern USA experience. *J Contemp Dent Pract* 2000 ; 15 : 60-74
11. Schmidt BL, Pogrel MA : The use of enucleation and liquid nitrogen cryotherapy in the management of odontogenic keratocysts. *J Oral Maxillofac Surg* 2001 ; 59 : 720- 5
12. Tucker WM : Decompression and secondary enucleation of a mandibular cyst : report of case. *J Oral Surg* 1972 ; 30 : 669-73
13. Browne RM : The odontogenic keratocyst. Histological features and their correlation with clinical behaviour. *Br Dent J* 1971 ; 131 : 249-59
14. Giuliani M, Grossi GB, Lajolo C, Bisceglia M, Herb KE : Conservative management of a large odontogenic keratocyst : report of a case and review of the literature. *J Oral Maxillofac Surg* 2006 ; 64 : 308-16

15. Kolokythas A, Fernandes RP, Pazoki A, Ord RA : Odontogenic keratocyst : to decompress or not to decompress ? A comparative study of decompression and enucleation *versus* resection/ peripheral ostectomy. J Oral Maxillofac Surg 2007 ; 65 : 640-4
16. August M, Faquin WC, Troulis M, Kaban LB : Differentiation of odontogenic keratocysts from nonkeratinizing cysts by use of fine-needle aspiration biopsy and cytokeratin-10 staining. J Oral Maxillofac Surg 2000 ; 58 : 935-40
17. Williams TP, Connor FA : Surgical management of the odontogenic keratocyst : aggressive approach. J Oral Maxillofac Surg 1994 ; 52 : 964-6
18. Tabuchi K, Okubo H, Takahashi K *et al.* : Nevoid basal cell carcinoma syndrome : report of an aggressive case with ethmoid sinus invasion. Auris Nasus Larynx 2003 ; 30 : 421-3

Correspondance et tirés à part :

J. FOTSO
Avenue Albert Elisabeth 64 bte 78
1200 Bruxelles
E-mail : josianefotso@hotmail.com

Travail reçu le 3 février 2009 ; accepté dans sa version définitive le 4 juin 2009.