

# Les allergies aux métaux dentaires. Un allergène émergent : le titane

## *Allergies to dental metals. Titanium : a new allergen*

**L. Evrard<sup>1</sup>, D. Waroquier<sup>2</sup> et D. Parent<sup>2</sup>**

<sup>1</sup>Service de Stomatologie et de Chirurgie Maxillo-faciale et <sup>2</sup>Clinique de Pathologie des Muqueuses, Hôpital Erasme

### RESUME

*Les allergies de la cavité buccale demeurent actuellement un problème peu connu et donc peu diagnostiqué par les professionnels de la santé.*

*Les plaintes des patients présentant une allergie buccale sont variées et comprennent par exemple des sensations de brûlures ou de picotements de la muqueuse buccale, accompagnées ou non d'une sensation de sécheresse des muqueuses ou de perte du goût, ou encore des symptômes plus généraux de type céphalées, dyspepsie, asthénie, arthralgies, myalgies.*

*Les signes qui peuvent faire suspecter une allergie de la cavité buccale sont la présence d'un érythème, d'un œdème labial ou d'un piqueté purpurique du palais, des ulcérations de la muqueuse buccale (aphtes), une gingivite, une glossite décapillante, une perlèche, un eczéma péri-buccal ou encore la présence de réactions lichénoïdes de la muqueuse buccale.*

*La prévalence des allergies aux métaux dentaires est en augmentation à l'heure actuelle.*

*L'allergie à l'or des prothèses dentaires est connue depuis une quinzaine d'années.*

*Il apparaît dans des études récentes, que le titane, utilisé dans les appareillages orthopédiques et les implants dentaires, autrefois considéré comme un matériau parfaitement inerte dans les milieux biologiques, peut donner lieu à une toxicité et à des réactions allergiques immédiates ou retardées. Ces réactions au titane pourraient expliquer les échecs successifs inexpliqués d'implants dentaires qui surviennent chez certains patients. D'après les données préliminaires émergeant de la littérature, il semblerait que l'allergie au titane soit plus fréquente chez les patients allergiques à un autre métal. Chez ces patients, une mise au point allergologique permettant d'exclure une allergie au titane est recommandée avant de décider un traitement implantaire.*

*L'accent est mis sur l'intérêt d'une prise en charge multidisciplinaire des problèmes d'allergies buccales, comportant la participation de praticiens issus des spécialités dentaire, stomatologique et dermatologique.*

*Rev Med Brux 2010 ; 31 : 44-9*

### ABSTRACT

*Oral allergies are underdiagnosed by dental health professionals.*

*Patients with an oral allergy complain of various symptoms such as burning or tingling sensations, with or without oral dryness or loss of taste, or of more general symptoms such as headache, dyspepsia, asthenia, arthralgia, myalgia.*

*The signs of oral allergy include erythema, labial oedema or purpuric patches on the palate, oral ulcers, gingivitis, geographical tongue, angular cheilitis, perioral eczematous eruption, or lichenoid reactions localized on the oral mucosa.*

*There is an increase in the prevalence of oral allergies to metals used in dental materials.*

*Allergy to gold included in dental prosthesis has been well documented since the years eighties.*

*Recently, titanium, used in orthopedic devices and oral implants, considered as an inert material, can induce toxicity or allergic type I or IV reactions. These reactions to titanium could be responsible for unexplained successive failure cases of dental implants in some patients (named "cluster patients"). The risk of an allergy to titanium is increased in patients who are allergic to other metals. In these patients, an evaluation of allergy is recommended, in order to exclude any problem with titanium medical devices.*

*We stress the importance of a multidisciplinary approach to take into account patients with an oral allergy, with participation of specialists from dental and dermatologic fields.*

*Rev Med Brux 2010 ; 31 : 44-9*

*Key words : allergy, dental metal, titanium, dental implants, implant failure*

## INTRODUCTION

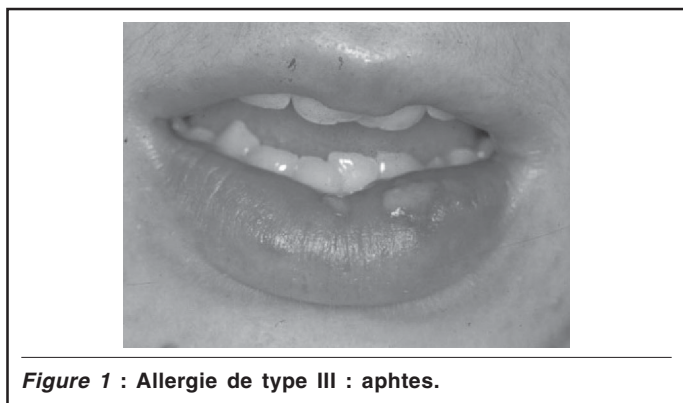
Le terme "allergie" est utilisé pour désigner une réaction immunitaire spécifique contre une ou plusieurs substances exogènes (allergènes).

Les allergies buccales aux matériaux dentaires représentent un problème de santé de plus en plus fréquent. Elles demeurent actuellement peu connues et donc peu diagnostiquées par les professionnels de la santé.

Parmi les quatre types d'allergies de la classification de Gell et Coombs, les types I, III et IV peuvent se manifester au niveau oro-facial<sup>1-3</sup>.

L'allergie de type I, caractérisée par les interactions entre l'allergène et les IgE présents à la surface des mastocytes avec libération d'histamine et d'autres vasozeptides, se manifeste généralement, au niveau buccal, par un œdème de Quincke, par des réactions d'urticaire, ou par des sensations de picotements au sein de la cavité orale et/ou pharyngée.

L'allergie de type III, met en jeu la formation de complexes immuns par interactions antigènes-anticorps, et donne lieu à des lésions de vascularite, se manifestant par des aphtes (figure 1).

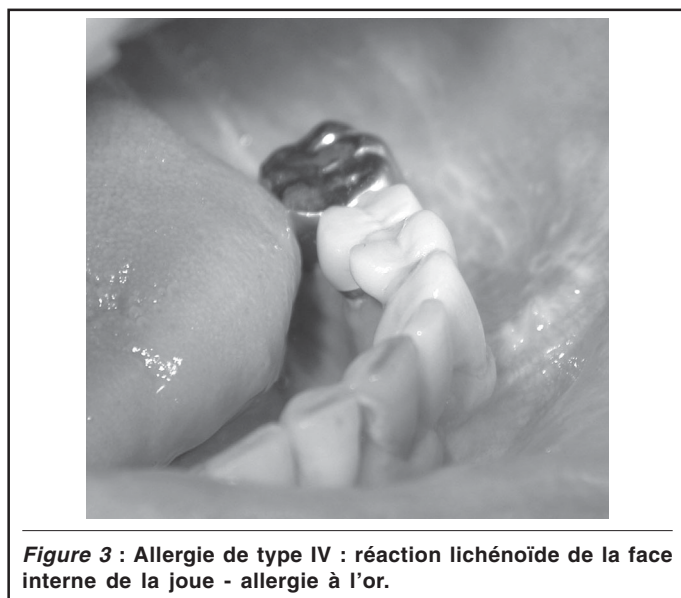
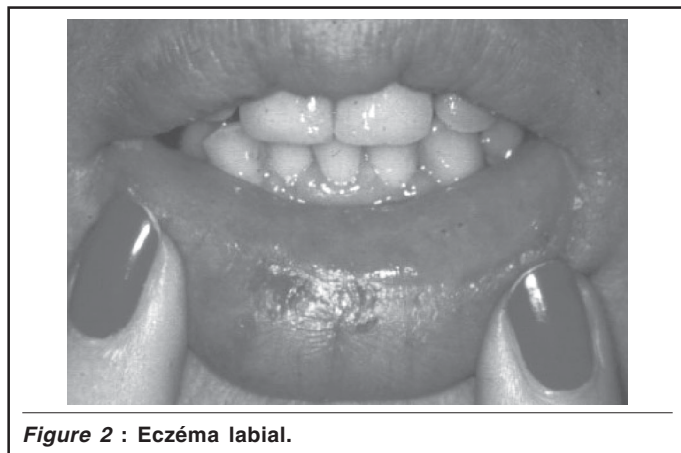


Ils sont capables de le reconnaître lors d'un contact ultérieur.

Au cours de contacts ultérieurs, on peut voir apparaître l'expression clinique de l'allergie : lorsque l'allergène réapparaît dans le tissu, il se lie au lymphocyte T sensibilisé et induit sa multiplication et son activation. Cette dernière se traduit par la libération de médiateurs de l'inflammation et la formation d'une réaction cellulaire inflammatoire allergique dans les 48 à 72 heures<sup>1-3</sup>.

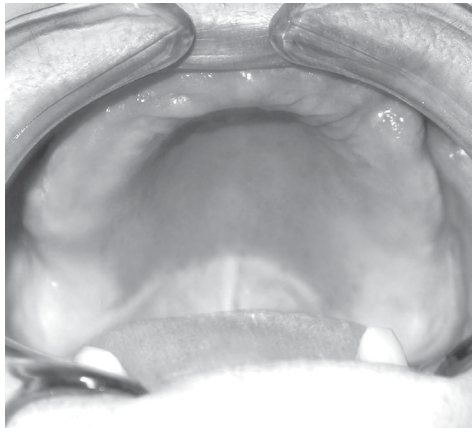
Cette allergie peut se manifester cliniquement par un eczéma (figure 2), une perlèche, et au niveau muqueux intra-oral par des réactions lichénoïdes (figure 3), un érythème de la muqueuse buccale (figure 4), ou encore une dépapillation linguale (figures 5 et 6)<sup>4-6</sup>. Ces lésions sont le plus souvent au contact des structures contenant les allergènes (prothèse supérieure pour le palais, face interne de la joue pour les amalgames par exemple).

Subjectivement, ces patients se plaignent de sensations de brûlures ou de picotements de la muqueuse, parfois associées à une sécheresse de celle-ci voire d'une sensation de goût métallique<sup>3,7,8</sup>, ou encore de symptômes plus généraux de type céphalées, dyspepsie, asthénie, arthralgies, ou encore

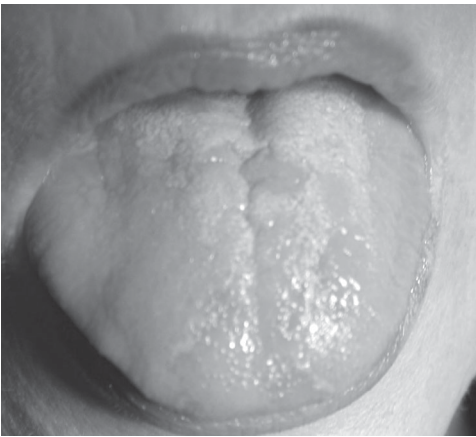

L'allergie de type IV (par exemple l'allergie de contact), définie comme une réaction de sensibilisation retardée à médiation cellulaire (mettant en jeu les cellules de Langerhans et les lymphocytes T), apparaît, au moins 10 jours après une exposition à l'antigène. Il s'agit du type d'allergie le plus fréquemment rencontré au niveau oro-facial<sup>4</sup>.

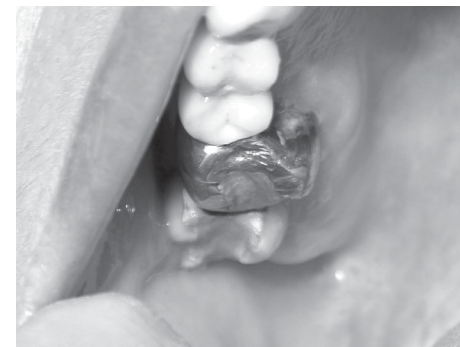Le phénomène d'hypersensibilisation de type IV est induit par un contact répété d'un allergène avec la muqueuse ou la peau et comprend plusieurs étapes. La première phase a lieu lors du premier contact, qui conduit à la sensibilisation : un haptène pénètre dans l'épiderme ou l'épithélium muqueux et s'y combine à des protéines endogènes de surface pour former une molécule antigénique : l'allergène. Celui-ci est capté par des macrophages et des cellules de Langerhans, qui le présentent aux lymphocytes T. Ceux-ci deviennent sensibilisés et porteurs d'un récepteur spécifique de cet allergène (= lymphocyte mémoire).



**Figure 4 : Allergie de type IV : érythème de la muqueuse buccale - allergie à la résine de la prothèse complète supérieure.**



**Figure 5 : Allergie de type IV : zones de dépapillation linguale - allergie à l'or.**



**Figure 6 : Patiente de la figure 5 : présence d'une couronne en alliage précieux contenant de l'or au niveau 16 - polymétallisme (contact entre alliage précieux et amalgame dentaire).**

myalgies<sup>4,7</sup>. Les sensations de brûlures (“ *burning mouth* ”) accompagnées ou non d'une sensation de sécheresse des muqueuses et/ou d'une altération du goût se retrouvent avec une fréquence pouvant atteindre 72 % chez les patients porteurs d'une allergie buccale à des matériaux dentaires<sup>8</sup>. D'autres causes peuvent être à l'origine des signes et symptômes rencontrés chez les patients allergiques, et il convient, en présence de sensations de brûlures et/ou de plaques

érythémateuses de la muqueuse buccale, d'exclure les causes métaboliques telles que les carences en fer, en vitamine B12, en folates (par la réalisation d'une biologie), et la possibilité d'une infection mycotique par le frottis-culture, avant de lancer une mise au point allergologique.

Les symptômes et lésions dus à l'allergie de type IV peuvent apparaître de quelques jours à plusieurs années après le début du contact avec l'allergène.

Bien que peu diagnostiquées par les professionnels de la santé bucco-dentaire, les allergies de contact aux matériaux dentaires sont fréquentes<sup>3,4,8,9</sup>.

Les substances à l'origine des allergies de type IV au niveau de la cavité buccale sont variées, et comportent des métaux (nickel, cobalt, chrome, or, palladium, mercure), des parfums (baume du Pérou, fragrance mix, eugénol, aldéhyde cinnamique, huiles essentielles), des médicaments topiques (y compris certains corticostéroïdes de synthèse), des conservateurs, des résines, ou des colorants<sup>9</sup>.

Actuellement, le diagnostic d'une allergie de contact se fonde sur l'anamnèse, complétée par la réalisation de tests épicutanés (“ *patch-tests* ”), qui consistent à appliquer sur le dos du patient les différents allergènes à tester. Ces tests sont lus généralement après 72 h (certains allergènes comme l'or peuvent nécessiter jusqu'à 10 jours pour donner une réaction positive). Si le test est positif, la région de la peau en contact avec l'allergène montre une zone érythémateuse, avec un œdème, et/ou des vésicules et du prurit<sup>1,3,6</sup>. Les tests épicutanés possèdent une efficacité diagnostique de 75 % pour l'allergie aux métaux.

Des tests sanguins pour le diagnostic des allergies sont décrits dans la littérature, en particulier les tests de transformation lymphoblastique (TTL), qui mesurent la réponse des lymphocytes du patient vis-à-vis de l'allergène. La prolifération des lymphocytes est mesurée par une technique d'incorporation d'un nucléotide radioactif, la thymidine tritiée. La limite de cette technique diagnostique est son manque de spécificité, puisqu'on peut, dans certains cas, observer une prolifération non pertinente de lymphocytes de sujets “ contrôles ” non allergiques en présence du même allergène<sup>10</sup>.

## LES ALLERGIES AUX METAUX DENTAIRES

En dentisterie, on utilise des métaux dentaires dans des alliages précieux et non précieux, pour la réalisation de prothèses amovibles ou fixes, ou d'obturations dentaires. Le titane, réputé pour ses propriétés de biocompatibilité, est utilisé comme matériau en implantologie orale et maxillo-faciale.

Il a été décrit que le mercure contenu dans les amalgames dentaires, l'or contenu dans les alliages

utilisés en prothèse fixe, peuvent donner lieu à des réactions allergiques, s'exprimant par exemple par des réactions lichénoïdes de la muqueuse buccale<sup>11-13</sup>. Dans une étude sur 19 patients présentant des réactions lichénoïdes en face d'amalgames dentaires ou de couronnes en or<sup>11</sup>, il a été montré que 78,9 % de ces patients sont sensibilisés au mercure, et que le retrait des amalgames dentaires amène une guérison des lésions lichénoïdes dans 86 % des cas.

Dans une autre étude sur 46 patients avec un lichen plan oral<sup>12</sup>, 14 patients avaient un test épicutané positif à l'or ; dans ce travail, après retrait de l'or présent dans la bouche, 10 patients sur 14 furent guéris de leur lichen plan buccal. Un autre travail sur 118 patients avec des lésions lichénoïdes en bouche<sup>13</sup>, montre que 80 d'entre eux sont allergiques à un ou plusieurs métaux, dont 78 au mercure, 11 à l'or, 17 au nickel, 4 au cobalt, 3 à l'étain, 2 à l'amalgame, 2 au palladium, et 1 au chrome.

Tous les auteurs soulignent la guérison des lésions lichénoïdes obtenue dans un grand nombre de cas après le retrait des amalgames ou des travaux en or, dans les cas d'allergies avérées respectivement au mercure ou à l'or<sup>7,11-13</sup>.

Le cobalt est un métal utilisé dans les alliages des prothèses amovibles et fixes, et il représente un allergène connu pour occasionner des manifestations au niveau buccal<sup>14</sup>. Dans une étude récente, nous avons pu montrer que les sensations de brûlures et de prurit intense au niveau d'une langue géographique étaient attribuables au cobalt du crochet de la prothèse résine remplaçant une incisive de lait perdue par traumatisme, chez une enfant de 7 ans (" *patch-test* " positif pour le cobalt). Chez cette patiente, nous avons pu obtenir la disparition des signes et symptômes en opérant le retrait du crochet de la prothèse<sup>15</sup>.

Les sensations de brûlures de la muqueuse buccale représentent une plainte fréquente chez les patients allergiques à un ou plusieurs métaux dentaires<sup>6</sup>. Dans une étude préliminaire visant à établir la prévalence des allergies de la muqueuse buccale aux métaux dentaires chez les patients atteints d'une stomatodynie (sensation de brûlures de la muqueuse buccale et exclusion de toute autre cause pouvant expliquer ces sensations - infection mycosique (frottis-culture) - cause métabolique (biologie)), la mise au point allergique a montré que 34,6 % des patients étaient allergiques au nickel, 19 % au chrome, 11,5 % à l'or, 11,5 % au cobalt, et 7,7 % au mercure ; seuls 11,5 % des patients ne présentaient aucune allergie<sup>16</sup>.

Dans une étude sur 294 patients se plaignant de signes généraux ainsi que de signes locaux (dont des sensations de brûlures de la muqueuse buccale), les test épicutanés ont permis de mettre en évidence une allergie au nickel dans 28 %, à l'or dans 23 %, au cobalt dans 14 %, au palladium dans 9 % et au mercure dans 6 % des cas<sup>4</sup>.

Ces études montrent que la prévalence des allergies aux métaux chez les patients symptomatiques d'une allergie buccale est supérieure à la prévalence des allergies aux métaux dans la population générale Européenne, qui est de 20 % au nickel, 5,4 % au chrome, 6 % à l'or, 6,5 % au cobalt, et 2,9 % au mercure<sup>14</sup>.

## L'ALLERGIE AU TITANE

Le titane est un métal utilisé dans des applications médicales, en raison de ses propriétés de solidité, de résistance à la corrosion, et d'excellente biocompatibilité. En chirurgie orale et maxillo-faciale, il trouve ses applications dans les plaques d'ostéosynthèse utilisées en traumatologie maxillo-faciale, et dans les implants dentaires en chirurgie pré-prothétique. Dans ces applications, on utilise principalement le titane " commercialement pur " (cpTi) (titane de grades I-IV) et l'alliage Ti-6Al-4V (titane de grade V). Le cpTi contient cependant des éléments sous forme de traces (N, C, H, Fe, O, Al, V), pouvant représenter 1 % de son volume, et qui augmentent les propriétés mécaniques de résistance à la fracture<sup>17</sup>.

Les premiers cas décrits de suspicion d'une hypersensibilité retardée au titane avec réaction granulomateuse locale ont été décrits chez des patients porteurs d'un *pacemaker* cardiaque<sup>18,19</sup>, et le diagnostic d'allergie de type IV au titane fut posé grâce respectivement à un *patch-test* positif à un petit carré du métal du *pacemaker* placé dans de la transpiration artificielle<sup>18</sup>, et à une réaction intradermo positive pour un éluat de la surface du *pacemaker*<sup>19</sup>. Plus récemment, un cas bien documenté d'allergie retardée au titane d'une plaque d'ostéosynthèse placée pour l'immobilisation d'une fracture de la main a été décrit, avec un eczéma apparu dans les semaines suivant la pose de la plaque d'ostéosynthèse, l'absence de consolidation de la fracture, un test sanguin de transformation lymphoblastique (TTL) *in vitro* positif pour le titane, un *patch-test* négatif au TiO<sub>2</sub>, et une négativation du TTL et une consolidation de la fracture obtenus après retrait de la plaque d'ostéosynthèse<sup>20</sup>.

Quelques études font état d'une allergie au titane suite à la pose d'implants dentaires<sup>21,22</sup>. Le cas d'une patiente ayant présenté un eczéma facial (allergie de type IV) suite à la pose d'implants dentaires au niveau mandibulaire a été rapporté<sup>21</sup>. Dans ce *case report*, le diagnostic d'une allergie au titane a été posé sur base des signes cliniques d'allergie (eczéma apparu dans les semaines après la pose de deux implants), et d'un test sanguin de transformation lymphoblastique *in vitro* positif au titane. Ce diagnostic d'allergie au titane a été confirmé par la disparition des signes cliniques consécutivement au retrait des implants.

Dans une étude prospective sur une période de trois ans<sup>23</sup>, 1.500 patients ayant bénéficié de la pose d'implants dentaires ont été suivis. Dans cette étude, le diagnostic d'une allergie au titane a été déterminé par la conjonction de signes cliniques d'allergie apparus

suite à la pose d'implants ou d'un échec précoce inexplicé d'implants, et d'un *patch-test* positif pour TiO<sub>2</sub> ou pour une poudre de titane métallique en solution aqueuse. Les résultats de cette étude montrent que 0,6 % (1/800) des patients qui reçoivent des implants ont un test épicutané positif pour le titane, contre 0 % (0/35) de ceux qui n'ont pas reçu d'implant. 50 % (8/16) des patients qui présentent des signes d'allergie suite à la pose d'implants, 62,8 % (5/8) de ceux qui présentent un échec précoce inexplicé de un ou plusieurs implants ont un test positif. Chez les patients signalant une allergie à un autre métal (nickel, chrome, cobalt, or ou mercure), 5,3 % (1/19) ont un test épicutané positif pour le titane.

Les résultats de ces études sous-estiment probablement la prévalence réelle des sensibilisations au titane chez les patients porteurs d'implants dentaires, dans la mesure où les "*patch-tests*" cutanés utilisés actuellement pour le diagnostic d'une allergie au titane demeurent peu sensibles, et que l'allergène le plus approprié pour les "*patch-tests*" au titane est encore inconnu<sup>24</sup>. De plus, le manque de concordance entre les résultats des TTL et des "*patch-tests*" au titane est illustré dans une étude récente, chez 56 patients suspects d'une allergie au titane en raison d'une exposition chronique à des implants dentaires ou à une endoprothèse, dont 37,5 % ont un TTL positif au titane, et dont les *patch-tests* se révèlent négatifs dans 100 % des cas<sup>25</sup>.

## CONCLUSION

La prévalence des allergies orales aux métaux dentaires est en augmentation à l'heure actuelle, en raison notamment de l'utilisation de plus en plus fréquente qui est faite de ceux-ci en dentisterie.

Les cas décrits dans la littérature faisant état d'une suspicion d'allergie au titane reflètent la difficulté dans le diagnostic de cette allergie. En effet, les tests qui permettent de la diagnostiquer sont encore peu performants à l'heure actuelle.

Tous les auteurs soulignent l'absence de standardisation des tests épicutanés au titane et leur manque de sensibilité. Les tests de transformation lymphoblastique peuvent manquer de spécificité, et les lymphocytes du patient peuvent se montrer réactifs en absence d'une allergie.

Il émerge de ces données, qu'il est nécessaire à l'heure actuelle de développer un test spécifique et sensible pour le diagnostic des allergies au titane, compte tenu de l'utilisation de plus en plus fréquente de ce matériau en implantologie orale par exemple.

Comme il est décrit dans la littérature une augmentation du risque d'être allergique au titane si l'on est déjà allergique à un autre métal, pour les patients allergiques à un ou plusieurs métaux et qui désirent des implants dentaires, une mise au point allergologique comportant l'exclusion d'une allergie au

titane est recommandée.

Les échecs successifs inexplicés d'implants dentaires survenant chez certains patients (dits "*cluster patients*") pourraient peut-être trouver une explication dans une allergie au titane.

Enfin, le problème complexe des allergies buccales bénéficiera d'une prise en charge optimale par la confrontation multidisciplinaire des compétences issues des professions dentaires et dermatologiques.

## BIBLIOGRAPHIE

1. Grevers G, Röcken M : Atlas de poche d'allergologie. Paris, Flammarion Médecine-Sciences, 2002
2. Axell T : Hypersensitivity of the oral mucosa : clinics and pathology. Acta Odontol Scand 2001 ; 59 : 315-9
3. Gawkrödger DJ : Investigation of reactions to dental materials. Br J Dermatol 2005 ; 153 : 479-85
4. Vamnes JS, Lygre GB, Grønningstraeter AG, Gjerdet NR : Four years of clinical experience with an adverse reaction unit for dental biomaterials. Comm Dent Oral Epidemiol 2004 ; 32 : 150-7
5. Leigh AS, Fowler JR, Morgan W, Looney SW : Dental metal allergy in patients with oral, cutaneous and genital lichenoid reactions. Am J Contact Dermatitis 2001 ; 12 : 146-50
6. Alanko K, Kanerva L, Jolanki R, Kannas L, Estlander T : Oral mucosal diseases investigated by patch testing with a dental screening series. Contact Dermatitis 1996 ; 34 : 263-7
7. Lygre GB, Gjerdet NR, Grønningstraeter AG, Björkman L : Reporting on adverse reactions to dental materials : intraoral observations at a clinical follow-up. Community Dent Oral Epidemiol 2003 ; 31 : 200-6
8. Garhammer P, Schmalz G, Hiller KA, Reitingner T, Stolz W : Patients with local adverse effects from dental alloys : frequency, complaints, symptoms, allergy. Clin Oral Invest 2001 ; 5 : 240-9
9. LeSueur BW, Yiannias AJ : Contact stomatitis. Dermatol Clin 2003 ; 21 : 105-14
10. Hallab M, Mikecz K, Vermes C, Skipor A, Jacobs J : Differential lymphocyte reactivity to serum-derived metal-protein complexes produced from cobalt-based and titanium-based implant alloy degradation. J Biomed Mater Res 2001 ; 56 : 427-36
11. Koch P, Bahmer FA : Oral lesions and symptoms related to metals used in dental restorations : A clinical, allergological, and histological study. J Am Acad Dermatol 1999 ; 41 : 422-30
12. Yiannias JA, el-Azhari RA, Hand JH, Pakzad SY, Roger RS : Relevant contact sensitivities in patients with the diagnosis of oral lichen planus. J Am Acad Dermatol 2000 ; 42 : 177-82
13. Laine J, Kalimo K, Happonen RP : Contact allergy to dental restorative materials in patients with oral lichenoid lesions. Contact Dermatitis 1997 ; 36 : 141-6
14. Waroquier D, Evrard L, Nelis M, Parent D : Allergic contact dermatitis presenting as geographical tongue with pruritus. Contact Dermatitis 2009 ; 60 : 106-9
15. Waroquier D, Evrard L, Flamme M, Parent D : Apport des tests épicutanés dans la mise au point des stomatodynies. Bull du GERDA, 2007

16. Forte G, Petrucci F, Bocca B : Metal allergens of growing significance : epidemiology, immunotoxicology, strategies for testing and prevention. *Inflammation and Allergy* 2008 ; 7 : 1-18
17. Geetha M, Singh AK, Asokamani R, Gogia AK : Ti based biomaterials, the ultimate choice for orthopedic implants. A review. *Prog Mater Sci* 2009 ; 10 : 1-29
18. Peeters MS, Schroeter AL, Van Hale HM, Broadbent JC : Pacemaker contact sensitivity. *Contact Dermatitis* 1984 ; 1 : 218
19. Yamauchi R, Morita A, Tsuji T : Pacemaker dermatitis from titanium. *Contact Dermatitis* 2000 ; 42 : 52-3
20. Thomas P, Brandl W, Majer S, Summer B, Przybilla B : Hypersensitivity to titanium osteosynthesis with impaired fracture healing, eczema and T-cel hyperresponsiveness *in vitro* : case report and review of the literature. *Contact Dermatitis* 2006 ; 55 : 199-202
21. Müller K, Valentine-Thon E : Hypersensitivity to titanium : clinical and laboratory evidence. *Neuro Endocrinol Lett* 2006 ; 27 : 31-5
22. Egusa H, Ko N, Shimazu T, Yatani H : Suspected association of an allergic reaction with titanium dental implants : a clinical report. *J Prosthet Dent* 2008 ; 100 : 344-7
23. Sicilia A, Cuesta S, Coma G, Guisasaola C, Ruiz E, Maestro A : Titanium allergy in dental patients : a clinical study on 1500 consecutive patients. *Clin Oral Implants Res* 2008 ; 19 : 823-35
24. Fischer 's : *Allergy*. Springer-Verlag, 2008 : 684-5
25. Müller K, Valentine-Thon E : Hypersensitivity to titanium : clinical and laboratory evidence. *Neuro Endocrinol Lett* 2006 ; 27 : 31-5

**Correspondance et tirés à part :**

L. EVRARD  
 Hôpital Erasme  
 Service de Stomatologie et de Chirurgie Maxillo-faciale  
 Route de Lennik 808  
 1070 Bruxelles  
 E-mail : levrard@ulb.ac.be

Travail reçu le 18 juin 2009 ; accepté dans sa version définitive le 17 novembre 2009.