

Destruction complète des structures sinuso-nasales

A. Digonnet¹, A. Van der Stappen², E. Willemse¹ et G. Andry¹

¹Département de Chirurgie, Clinique de Chirurgie Cervico-faciale et Thoracique,

²Service d'Imagerie Médicale, Institut Jules Bordet

PRESENTATION CLINIQUE

Il s'agit d'un patient de 47 ans qui consulte pour une rhinolalie apparue quelques semaines auparavant. L'anamnèse révèle une utilisation quotidienne de cocaïne depuis plus de 10 ans. L'examen clinique met en évidence un défaut du palais osseux. Celui-ci mesure 4 mm de diamètre et est latéralisé à droite dans la partie postérieure du palais osseux. Le reste de l'examen de la cavité endobuccale montre des lésions de leucoplasie au niveau du palais membraneux. La rhinoscopie montre une absence complète de cloison nasale. L'otoscopie est sans particularité. Une biopsie des zones de leucoplasie en regard de la solution de continuité palatine et au niveau de la muqueuse du voile du palais est en faveur du diagnostic d'ulcération non spécifique.

Une imagerie par résonance magnétique de la région cervico-faciale avec injection de gadolinium met en évidence une absence quasi complète de cloison nasale (cartilage septal et vomer). Une petite partie de la lame perpendiculaire de l'ethmoïde subsiste (figure 1). On observe aussi l'absence des cornets. Les processus uncinés de l'ethmoïde ne sont pas retrouvés. Les cellules ethmoïdales antérieures droites sont détruites (figure 2). La solution de continuité postérieure

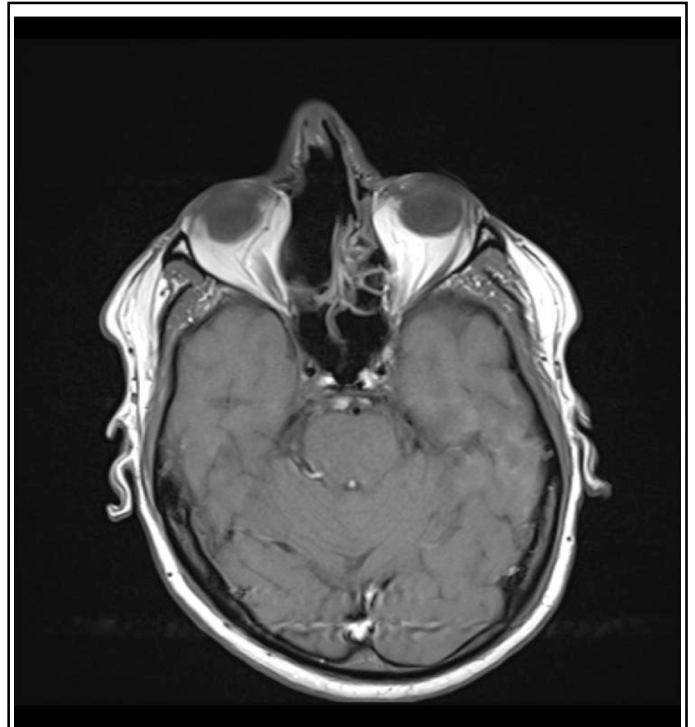


Figure 2 : IRM pondérée T1 dans le plan transversal démontrant la destruction partielle du labyrinthe ethmoïdal droit et du septum nasal.

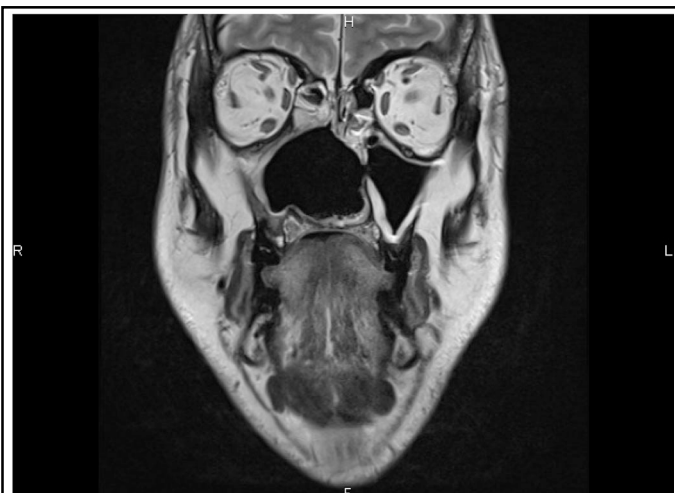

Figure 1 : IRM pondérée T2 dans le plan frontal démontrant la destruction complète du septum nasal et des cornets.

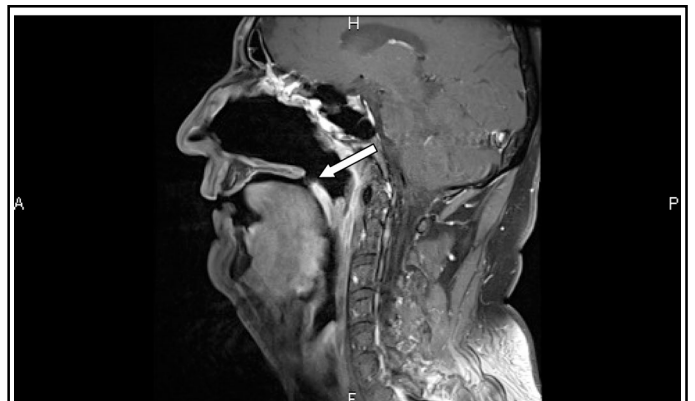

Figure 3 : IRM pondérée T1, après injection de gadolinium et suppression du signal de la graisse, dans le plan sagittal. La flèche démontre le défaut à la limite du palais osseux et du voile du palais.

droite, située à la limite de la voûte et du voile du palais, est observée et mesure 4,6 mm sur 5,9 mm (figure 3). L'examen n'objective pas de masse associée aux différentes anomalies décrites. Le diagnostic de destruction des structures sinuso-nasales liée à la prise de cocaïne est posé.

DISCUSSION

La physiopathologie de la destruction des structures sinuso-nasales liée à la prise de cocaïne est multifactorielle. Ceci inclut une origine ischémique des lésions par effet vasoconstricteur direct sur les muqueuses, une irritation mécanique directe provoquée par l'impaction des cristaux de cocaïne et enfin une immunosuppression entraînée par les effets systémiques de la drogue¹. La déficience du transport muco-ciliaire est aussi invoquée¹.

Le diagnostic étiologique des destructions des structures sinuso-nasales médianes peut s'avérer difficile. En effet, plusieurs pathologies peuvent se présenter sous cette forme clinique. Il s'agit de la maladie de Wegener, des lymphomes du rhinopharynx et de la sarcoïdose². En dépit d'une anamnèse révélant une consommation de cocaïne, la mise au point requiert toujours la réalisation d'examens complémentaires. Une imagerie tomodensitométrique ou par résonance magnétique écarte une éventuelle lésion proliférative associée. Elle est surtout nécessaire

pour l'évaluation de l'extension des lésions. Une biopsie a pour but d'exclure une granulomatose ou une néoplasie¹. La fréquence d'atteinte des différentes structures sinuso-nasales varie en fonction de leur localisation. Le septum cartilagineux est toujours atteint. Les cornets inférieurs, moyens et supérieurs le sont dans respectivement 68 %, 44 % et 16 % des cas. Les perforations palatines sont présentes chez 24 % des patients³.

En ce qui concerne les lésions palatines, la prise en charge repose sur l'oblitération de la zone de perte osseuse. Celle-ci est généralement obtenue par l'utilisation de matériel prothétique. Enfin, une reconstruction chirurgicale avec du matériel autologue n'est envisageable qu'après un sevrage complet et définitif de l'usage de cocaïne.

Références

1. Hofstede TM, Jacob RF : Diagnostic considerations and prosthetic rehabilitation of a cocaine-induced midline destructive lesion : A clinical report. *J Prosthet Dent* 2010 ; 103 : 1-5
2. Westreich RW, Lawson W : Midline necrotizing nasal lesions : analysis of 18 cases emphasizing radiological and serological findings with algorithms for diagnosis and management. *Am J Rhinol* 2004 ; 18 : 209-19
3. Trimarchi M, Nicolai P, Lombardi D *et al.* : Sinonasal osteocartilaginous necrosis in cocaine abusers : experience in 25 patients. *Am J Rhinol* 2003 ; 17 : 33-43