

A propos d'un cas de purpura d'Henoch-Schönlein récidivant

About a case of Henoch-Schönlein recurrent purpura

M. Maka Abomake et D. Laho

Service de Pédiatrie, Epicura, Baudour

RESUME

Il s'agit du cas d'un patient de 15 ans qui a présenté plusieurs épisodes de vomissements incoercibles accompagnés de douleurs abdominales dans le cadre d'un purpura d'Henoch-Schönlein récidivant. Une atteinte rénale a été mise en évidence grâce à l'observation de tiges urinaires. Le purpura d'Henoch-Schönlein est la vasculite la plus fréquente chez l'enfant. Le tableau clinique peut comporter un purpura palpable malgré une coagulation normale, des arthralgies, des douleurs abdominales et un certain degré d'atteinte rénale. Le plus souvent, un traitement symptomatique comprenant une bonne hydratation, du repos et des antidouleurs est efficace. Dans certains cas graves, des glucocorticoïdes sont nécessaires. Un suivi d'hématurie et une mesure régulière de la tension artérielle sont recommandés pendant les 6 à 12 mois suivant l'épisode initial.

Rev Med Brux 2014 ; 35 : 28-33

ABSTRACT

A 15-year old patient presented several episodes of uncontrollable vomiting with abdominal pain caused by a recurrent Henoch-Schönlein purpura. Renal impairment was demonstrated through the achievement of urinary test strips. Henoch-Schönlein purpura is the most common vasculitis in children. The clinical picture may include palpable purpura despite normal coagulation, arthralgia, abdominal pain and some degree of renal impairment. Most often, symptomatic treatment is effective. In some severe cases, corticosteroids are required. A control of hematuria and measure of blood pressure are recommended during the 6 to 12 months following the initial episode.

Rev Med Brux 2014 ; 35 : 28-33

Key words : Henoch-Schönlein purpura, children, vasculitis, glomerulonephritis

CAS CLINIQUE

Un patient de 15 ans s'est présenté aux urgences en raison de vomissements et de douleurs abdominales. Les antécédents comportent une béance cardiale, des syncopes vagales, ainsi que la présence fugace (durant 3 jours) d'hématurie et de protéinurie lors d'une précédente hospitalisation en 2004 et dont l'origine n'a pas été déterminée. L'examen physique révèle une sensibilité épigastrique et la présence de pétéchies en régression au niveau des membres inférieurs. La biologie réalisée est sans particularité. Les tiges urinaires démontrent la présence de globules rouges (60-80 par champ). Du sang est aussi détecté dans les selles. Une échographie et un scanner de l'abdomen ne montrent aucune anomalie. Vu la nette amélioration de l'appétit et l'état général de ce patient, un retour à domicile est proposé avec repos et un suivi

régulier de la tension artérielle et de l'hématurie. Cependant, 4 jours après sa sortie, le patient revient à l'hôpital et présente les mêmes plaintes que lors de son hospitalisation précédente. Une récurrence des lésions purpuriques (figure 1) et une perte de 3 kg sont constatées. Une endoscopie démontre une œsophagite, ainsi que de multiples lésions au niveau du duodénum (figure 2). L'hématurie persiste. Les selles contenaient encore du sang occulte. La protéinurie mesurée sur les urines de 24 heures était trop faible pour qu'il existe un syndrome néphrotique. Face à ce purpura récidivant, les causes autres que le purpura d'Henoch-Schönlein (PHS) ont été explorées et notamment les autres vasculites touchant les petits vaisseaux (syndrome de Churg Strauss, polyangéite microscopique et granulomatose avec polyangéite). Une biologie a montré l'absence d'anticorps anti-cytoplasme des polynucléaires neutrophiles. Les scanners des sinus et du

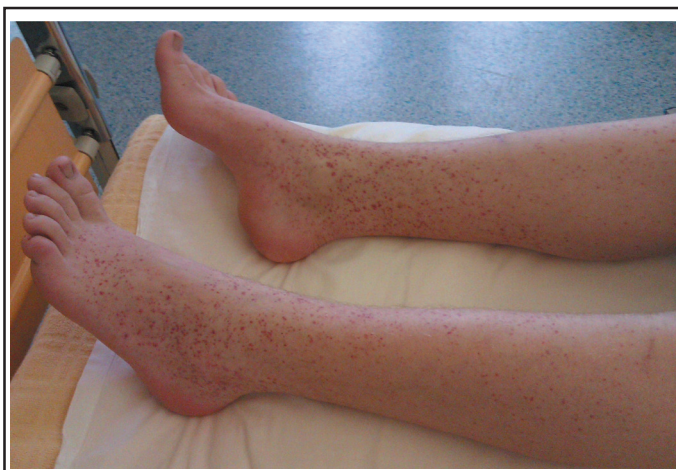

Figure 1 : Pétéchies en majoration.

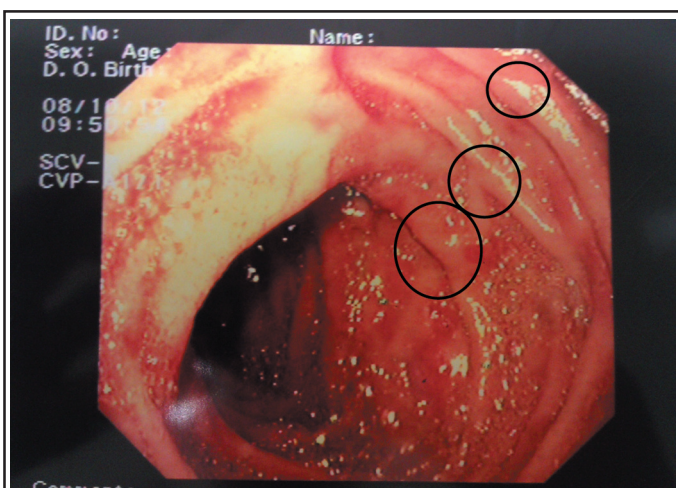


Figure 2 : Lésions pétéchiales au niveau du duodénum.

thorax étaient normaux. Il n'y avait pas de signe de vasculite au fond d'œil. Enfin, la biopsie cutanée a permis de démontrer la présence d'immunoglobulines de type A au sein des parois vasculaires du derme papillaire. La prise de budésonide 3 mg 3 x/jour a amélioré de façon très nette les plaintes abdominales, ce qui a permis le retour à domicile, après 3 semaines d'hospitalisation, de ce patient, qui sera régulièrement réévalué ensuite.

DISCUSSION¹⁻³

Le PHS, également nommé " purpura rhumatoïde " ou " purpura anaphylactoïde ", constitue la vasculite la plus fréquente de l'enfant. Elle concerne 14-20 enfants sur 100.000 par an. L'âge moyen est de 6 ans^{4,5}. Cette maladie peut toucher quatre systèmes du corps : la peau, les articulations, le tube digestif et les reins. De plus, il convient de se souvenir qu'environ 10 % des cas sont constatés chez l'adulte, davantage à risque d'évoluer vers l'insuffisance rénale terminale^{6,7}.

Bien que la cause précise ne soit pas connue⁸, on observe plus souvent cette maladie au décours d'une infection des voies respiratoires supérieures (rôle notamment du Streptocoque bêta-hémolytique du groupe B) mais également à la suite d'un vaccin, d'une piqûre d'insecte⁴ ou de l'ingestion d'aliments. Chez

l'adulte, le PHS peut être associé à des cancers solides (oropharyngés, pulmonaires⁹, prostatiques, rénaux¹⁰) et à des lymphomes¹¹. Une réaction anormale entraîne le dépôt au sein des petits vaisseaux d'immunoglobulines de type A (IgA) mais également du facteur C3 du complément et de fibrine¹².

En général, le PHS se manifeste d'abord par un purpura mais dans un peu plus d'un cas sur dix, l'enfant présente en premier lieu des douleurs abdominales ou des arthralgies⁴. Dans cette circonstance, le diagnostic étiologique n'est pas aisé et il est nécessaire d'exclure les autres causes possibles.

L'atteinte cutanée, toujours présente, se manifeste par des macules érythémateuses ou une urticaire évoluant en un purpura palpable, voire en ecchymoses. Elle prédomine au niveau des zones de pression telles que les fesses du nourrisson et les pieds de l'enfant. Les plus jeunes pourront présenter un œdème du dos des mains et pieds, des lèvres et du scrotum¹². Chez l'adulte, dans un tiers des cas, les lésions peuvent évoluer vers la nécrose ou former des bulles hémorragiques¹³.

74 % des enfants atteints de PHS souffrent d'arthralgies et d'arthrites⁴. Les articulations touchées sont généralement peu nombreuses (4 au maximum), gonflées mais non érythémateuses ni chaudes et concernent essentiellement le membre inférieur (chevilles, genoux, hanches). Cela peut entraîner une impotence fonctionnelle. La guérison se fera sans séquelle en une quinzaine de jours.

Les plaintes digestives sont très fréquentes (environ 50 % des cas). Il s'agit souvent de douleurs abdominales accompagnées de nausées/vomissements ou de constipation. Il est également possible d'observer des tableaux cliniques graves tels qu'une hémorragie digestive, une perforation, une ischémie intestinale. La complication digestive la plus souvent rencontrée chez l'enfant est l'invagination, le plus souvent iléo-iléale^{14,15}. A l'endoscopie, des lésions peuvent être visibles¹⁶. Les complications du PSH peuvent causer un abdomen aigu mais il ne faut pas oublier de rechercher également les autres causes qui pourraient expliquer le tableau clinique¹⁷.

L'entreprise des reins en cas de PHS, présente chez la moitié des enfants⁴, est en général modérée. En revanche, cette atteinte peut concerner de 45 à 85 % des adultes, ceux-ci davantage à risque d'insuffisance rénale. En effet, un tiers des adultes présentent une insuffisance rénale (clairance de la créatinine < 50 ml/min) lors du diagnostic du PHS, ce qui est très rare chez l'enfant¹³. Il s'agit d'une glomérulonéphrite causée par le dépôt d'IgA au niveau du mésangium et parfois des capillaires glomérulaires voire du pôle vasculaire. Les reins seront le siège d'une prolifération mésangiale voire d'une glomérulonéphrite proliférative avec parfois des croissants épithéliaux. L'hématurie, en général microscopique, apparaît en premier lieu et peut être accompagnée ou non d'une

protéinurie (tableau 1)¹⁸. Selon une revue systématique portant sur 1.133 enfants, l'atteinte rénale se développe endéans le mois chez 85 % des enfants, endéans les 2 mois chez 9 enfants sur 10 et endéans le premier semestre chez 97 % des enfants. L'hématurie et/ou la protéinurie survient chez environ un tiers des enfants dont 20 % développeront un syndrome néphrotique ou une majoration de la créatininémie ou de l'hypertension artérielle. Ces trois derniers éléments sont rares mais de mauvais pronostic¹⁹.

Enfin, il est également possible de développer des atteintes oculaires, respiratoires, cardiaques neurologiques²⁰, voire des douleurs scrotales.

Tableau 1 : Atteinte rénale chez l'enfant et l'adulte en cas de PHS¹⁸.

Type d'atteinte rénale (%)	Enfants	Adultes
Hématurie microscopique	33	75
Hématurie macroscopique	42	22
Hypertension artérielle	14	27
Protéinurie	62	55
Syndrome néphrotique	21	19
Insuffisance rénale	8	25

DIAGNOSTIC

Le plus souvent, l'examen clinique permettra d'effectuer le diagnostic. Néanmoins, en cas de présentation atypique ou incomplète, ou si le PHS survient chez un adulte, une biopsie cutanée de lésions récentes peut être réalisée. Celle-ci démontrera le dépôt d'IgA au niveau de la paroi des petits vaisseaux. La recherche d'atteinte rénale se fait par l'analyse d'urines (détection de globules rouges et de protéines) et par la mesure de la fonction rénale dont la créatininémie. En cas de protéinurie marquée (> 1 g/jour) et/ou d'insuffisance rénale, une biopsie rénale doit être effectuée rapidement. L'histologie permet de classer les lésions glomérulaires chez l'enfant (tableau 2)²¹ et chez l'adulte (tableau 3). La glomérulonéphrite endocapillaire est la lésion la plus fréquemment rencontrée. Une insuffisance rénale est plus fréquente en cas de lésions glomérulaires et tubulo-interstitielles¹³. Il n'existe pas de marqueur biologique du PHS. Par contre, une analyse de sang sera utile pour exclure les autres causes de purpura grâce à la numération des plaquettes (taux de plaquettes normal en cas de PHS mais diminué en cas de purpura thrombopénique idiopathique) et à l'étude de la coagulation (normale en cas de PHS). Tout au plus, on peut observer une leucocytose si le PHS survient après une infection bactérienne ou une anémie normocytaire normochrome en cas de pertes de sang digestives. En cas de plaintes abdominales, il faut réaliser une échographie abdominale et rechercher la présence de sang dans les selles¹⁷.

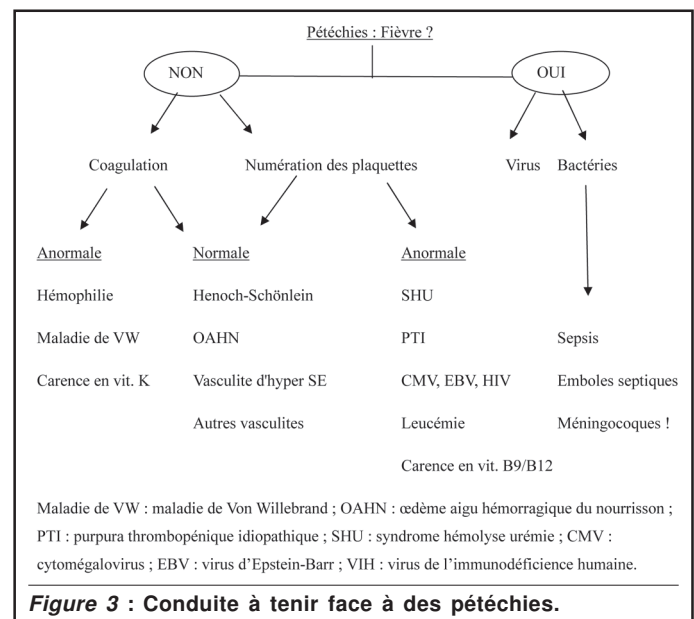
Tableau 2 : Classification histologique des lésions du PHS selon l' "International study of kidney disease in children - ISKDC"²¹.

- I. Pas de lésion glomérulaire
- II. Prolifération mésangiale pure
- III. Prolifération mésangiale avec croissants (< 50 % des glomérules)
- IV. Prolifération mésangiale avec croissants (de 50 à 75 % des glomérules)
- V. Prolifération mésangiale avec croissants (> 75 % des glomérules)
- VI. Glomérulonéphrite membranoproliférative

Tableau 3 : Classification histologique des lésions du PHS chez l'adulte¹³.

- I. Glomérulonéphrite mésangiopathique : histologie normale
- II. Glomérulonéphrite segmentaire et focale touchant moins de 50 % des glomérules
- III. Glomérulonéphrite proliférative endocapillaire diffuse (modérée ou sévère)
- IV. Glomérulonéphrite proliférative endo- et extracapillaire : croissants entreprenant plus de 50 % des glomérules
- V. Rein fibreux (stade terminal) : sclérose glomérulaire touchant plus de 50 % des glomérules

En pratique, il faut également songer aux autres diagnostics possibles^{1,22}... (figure 3).



Face à un purpura, il faut évaluer si l'enfant est pyrétyque ou septique puis déterminer le nombre de plaquettes et étudier la coagulation (figure 3). En effet, en cas de pyrexie, il est urgent d'exclure une bactériémie. Par contre, chez l'enfant apyrétique, une diminution des plaquettes peut s'observer en cas de destruction périphérique (par exemple : purpura thrombopénique idiopathique, hypersplénisme, syndrome hémolytique et urémique) ou de diminution de la production des plaquettes (par exemple : leucémie, carence en acide folique ou vitamine B12). Différents médicaments (notamment aspirine, anti-inflammatoires non stéroïdiens) peuvent interférer avec la fonction plaquettaire. La coagulation peut être perturbée en cas d'insuffisance hépatique, de carence

en vitamine K, d'hémophilie ou de maladie de Van Willebrand. En présence d'un purpura sans anomalie du taux de plaquettes et de la coagulation, il convient de penser non seulement au PHS mais aussi, surtout en cas de purpura récidivant, aux autres vasculites des petits vaisseaux rares chez l'enfant, plus fréquentes chez l'adulte : primaires (syndrome de Churg Strauss, polyangéite microscopique et granulomatose de Wegener) ou secondaires à la présence d'une cryoglobuline (infection au virus de l'hépatite B ou C, connectivité)²³. Le diagnostic différentiel pourra être fait par le dosage des facteurs du complément, des anticorps suivants : antinucléaires, anti-ADN double brin et anti-cytoplasme des polynucléaires neutrophiles (ANCA négatifs en cas de PHS), ainsi que par l'immunofluorescence (démontrant la présence d'IgA seulement lors d'un PHS). D'autre part, face à un tableau clinique incomplet, il faut évoquer le diagnostic d'œdème aigu hémorragique du nourrisson. Cette vasculite touche aussi les petits vaisseaux, parfois accompagnée de dépôts d'IgA, survient chez l'enfant de moins de 2 ans. Elle entraîne une triade caractéristique constituée de fièvre, d'ecchymoses (souvent en cocardes) et d'un œdème situés sur les extrémités et le visage. En général, il n'y a pas d'atteinte digestive ou rénale. La guérison, spontanée, survient en quelques jours^{24,25}.

TRAITEMENT

Le traitement est essentiellement symptomatique et peut se faire en ambulatoire. Il comporte d'une part, une bonne hydratation, un repos strict avec surélévation des membres inférieurs et d'autre part, du paracétamol et des anti-inflammatoires non stéroïdiens. Il semble que ces derniers ne majorent pas le risque d'hémorragie digestive massive. Dans certains cas, la sévérité des douleurs abdominales et/ou articulaires nécessite l'emploi de glucocorticoïdes. Ceux-ci sont, par contre, inefficaces pour prévenir l'atteinte rénale²⁶, les complications digestives²⁷ et la récurrence²⁸. Il est donc recommandé de n'avoir recours aux glucocorticoïdes qu'en cas de formes sévères de PHS et pas en prévention des complications. Les doses recommandées de méthylprednisolone sont de 1 à 2 mg/kg de poids corporel/jour pendant une à deux semaines puis diminuer les doses progressivement selon l'évolution clinique. Lorsque l'atteinte rénale est sévère, de hautes doses sont nécessaires (par voie intraveineuse : 250-1.000 mg/jour pendant 3 jours puis *per os* 1 mg/kg de poids corporel/jour pendant 3 mois)²⁹. Dans certains cas, une transplantation rénale s'avère nécessaire malgré le risque possible de récurrence de la maladie au sein du greffon³⁰. Chez l'adulte, les études manquent et seraient à mener afin de déterminer l'effet des corticoïdes, du cyclophosphamide et des inhibiteurs de l'enzyme de conversion¹³.

RECIDIVES

Environ 1 enfant sur 3 présentera un second épisode mais il n'existe pas de facteur de risque de récurrence^{8,31}. La latence d'apparition n'est pas connue

précisément. Il semblerait que la récurrence soit moins grave et survienne essentiellement au cours des 4 premiers mois après l'épisode initial, d'autant plus souvent que ce dernier a été sévère et que les reins ont été atteints⁴. Néanmoins, la présence de récurrence n'influence pas le pronostic à long terme.

PRONOSTIC

Certaines complications digestives lors de l'épisode initial peuvent nécessiter une intervention urgente. A court terme, 94 % des enfants et 89 % des adultes ayant un PHS évoluent favorablement⁶. A plus long terme, une atteinte rénale à long terme survient entre 2 %¹⁹ et 8 %¹⁸ des enfants atteints d'un PHS. Par contre, plus d'un adulte sur trois va présenter une insuffisance rénale chronique après un PHS. En effet, l'insuffisance rénale sera terminale chez 11 % des patients, sévère (clairance créatine : < 30 ml/min) chez 13 % des patients et modérée (clairance créatine : < 50 ml/min) chez 14 % des patients. Finalement, seuls 20 % des adultes sont totalement guéris¹³. 70 % des cas concernent des enfants ayant présenté un syndrome néphrotique et/ou une hypertension artérielle et/ou une augmentation du taux de la créatinine. Les enfants dont les urines sont normales au début de la maladie ont peu de risque de développer une atteinte rénale à long terme¹⁹. Chez l'adulte, le pronostic sera mauvais en fonction de la situation lors du diagnostic du PHS (protéinurie > 1 g/jour et la présence d'une insuffisance rénale) et de l'histologie. Ainsi, le degré de fibrose interstitielle, la proportion de glomérules sclérotiques et la présence de nécrose fibrinoïde au sein des glomérules constituent des éléments défavorables¹³. Néanmoins, il n'existe aucune corrélation entre la sévérité de l'atteinte extrarénale et celle de l'atteinte rénale.

SUIVI¹⁹

L'atteinte rénale se développe endéans le mois chez 85 % des enfants, endéans les deux mois chez 9 enfants sur 10 et endéans le premier semestre chez 97 % des enfants. Il est donc recommandé d'effectuer une mesure de la tension artérielle et d'effectuer une tigelette urinaire de façon hebdomadaire ou bimensuelle pendant le premier voire les deux premiers mois puis chaque mois pendant les quatre à dix mois restants. Au bout d'un an, si les enfants n'ont développé aucune anomalie, le suivi peut être arrêté. Si ce n'est pas le cas, il faut continuer à suivre la tension artérielle, la protéinurie et la tigelette urinaire à raison d'une à deux fois par an. Chez l'enfant, il existe une bonne corrélation entre les anomalies urinaires et l'atteinte rénale histologique. Ainsi, un syndrome néphrotique et/ou une hypertension artérielle et/ou une augmentation du taux de la créatinine sont souvent associés aux types IV et V de la classification de ISKDC. Alors qu'en cas d'hématurie microscopique, d'hématurie macroscopique de courte durée ou de protéinurie modérée (< 1 g/l), l'atteinte rénale est de type I à III selon la classification de ISKDC et évolue en général vers la rémission. La biopsie rénale n'est donc pas nécessaire dans ces cas

de figure^{32,33}. Il faut bien entendu continuer de suivre régulièrement l'enfant. Si celui-ci développe ou présente une protéinurie persistante ou s'il développe une insuffisance rénale ou de l'hypertension artérielle, il faut le référer à un service de néphrologie pédiatrique³⁴. Chez l'adulte, un suivi rapproché régulier est également conseillé étant donné que l'atteinte rénale est plus fréquente et plus sévère à long terme. Cependant, la présentation clinique initiale et l'histologie étant des facteurs importants pour le pronostic, la réalisation d'une biopsie rénale se fait plus souvent que chez l'enfant.

Conflits d'intérêt : néant

BIBLIOGRAPHIE

- Kliegman R, Stanton B, Geme J, Schor N, Behrman R : Nelson Textbook of Pediatrics, 19th Edition. Elsevier Health Science 2011 : 868-71
- McCarthy HJ, Tizard EJ : Clinical practice : Diagnosis and management of Henoch-Schönlein purpura. *Eur J Pediatr* 2010 ; 169 : 643-50
- Punnoose AR LC : Henoch-Schönlein purpura. *JAMA* 2012 ; 307 : 742
- Trapani S, Micheli A, Grisolia F *et al.* : Henoch-Schönlein purpura in childhood : epidemiological and clinical analysis of 150 cases over a 5-year period and review of literature. *Semin Arthritis Rheum* 2005 ; 35 : 143-53
- Gardner-Medwin JMM, Dolezalova P, Cummins C, Southwood TR : Incidence of Henoch-Schönlein purpura, Kawasaki disease, and rare vasculitides in children of different ethnic origins. *Lancet* 2002 ; 360 : 1197-202
- Blanco R, Martínez-Taboada VM, Rodríguez-Valverde V, García-Fuentes M, González-Gay MA : Henoch-Schönlein purpura in adulthood and childhood : two different expressions of the same syndrome. *Arthritis Rheum* 1997 ; 40 : 859-64
- Daripally VK, Shah NS : Henoch-Schönlein purpura : a rare vasculitis in older adults. *J R Coll Physicians Edinb* 2012 ; 42 : 124-7
- Saulsbury FT : Henoch-Schönlein purpura in children. Report of 100 patients and review of the literature. *Medicine (Baltimore)* 1999 ; 78 : 395-409
- Weiler-Bisig D, Ettl G, Brink T, Arnold W, Glatz-Krieger K, Fischer A : Henoch-Schönlein purpura associated with esophagus carcinoma and adenocarcinoma of the lung. *Clin Nephrol* 2005 ; 63 : 302-4
- Podjasek JO, Wetter DA, Pittelkow MR, Wada DA : Henoch-Schönlein purpura associated with solid-organ malignancies : three case reports and a literature review. *Acta Derm Venereol* 2012 ; 92 : 388-92
- Pertuiset E, Lioté F, Launay-Russ E, Kemiche F, Cerf-Payrastré I, Chesneau AM : Adult Henoch-Schönlein purpura associated with malignancy. *Semin Arthritis Rheum* 2000 ; 29 : 360-7
- González LM, Janniger CK, Schwartz RA : Pediatric Henoch-Schönlein purpura. *Int J Dermatol* 2009 ; 48 : 1157-65
- Pillebout E, Thervet E, Hill G, Alberti C, Vanhille P, Nochy D : Henoch-Schönlein Purpura in Adults : Outcome and Prognostic Factors. *JASN* 2002 ; 13 : 1271-8
- Jasíæ M, Subat-Dezuloviæ M, Nikoljæ H, Jonjiæ N, Manestar K, Dezuloviæ M : Henoch-Schönlein purpura complicated by appendicitis, intussusception and ureteritis. *Coll Antropol* 2011 ; 35 : 197-201
- Lai H-C : Henoch-Schönlein purpura with intussusception : a case report. *Pediatr Neonatol* 2010 ; 51 : 65-7
- Poré G : GI lesions in Henoch-Schönlein purpura. *Gastrointestinal Endoscopy* 2002 ; 55 : 283-6
- Chang W-L, Yang Y-H, Lin Y-T, Chiang B-L : Gastrointestinal manifestations in Henoch-Schönlein purpura : a review of 261 patients. *Acta Pædiatr* 2004 ; 93 : 1427-31
- Rostoker G : Schönlein-Henoch purpura in children and adults : diagnosis, pathophysiology and management. *BioDrugs* 2001 ; 15 : 99-138
- Narchi H : Risk of long term renal impairment and duration of follow up recommended for Henoch-Schönlein purpura with normal or minimal urinary findings : a systematic review. *Arch Dis Child* 2005 ; 90 : 916-20
- Iannetti L, Zito R, Bruschi S *et al.* : Recent understanding on diagnosis and management of central nervous system vasculitis in children. *Clin Dev Immunol* 2012 ; 2012 : 698327
- Counahan R, Winterborn MH, White RH *et al.* : Prognosis of Henoch-Schönlein nephritis in children. *Br Med J* 1977 ; 2 : 11-4
- Leung AK, Chan KW : Evaluating the child with purpura. *Am Fam Physician* 2001 ; 64 : 419-28
- Weiss PF : Pediatric vasculitis. *Pediatr Clin North Am* 2012 ; 59 : 407-23
- Caksen H, Odabas D, Kösem M *et al.* : Report of eight infants with acute infantile hemorrhagic edema and review of the literature. *J Dermatol* 2002 ; 29 : 290-5
- Fiore E, Rizzi M, Simonetti GD, Garzoni L, Bianchetti MG, Bettinelli A : Acute hemorrhagic edema of young children : a concise narrative review. *Eur J Pediatrics* 2011 ; 170 : 1507-11
- Chartapisak W, Opastirakul S, Hodson EM, Willis NS, Craig JC : Interventions for preventing and treating kidney disease in Henoch-Schönlein Purpura (HSP). *Cochrane Database Syst Rev* 2009 ; 3 : CD005128
- Huber AM, King J, McLaine P, Klassen T, Pothos M : A randomized, placebo-controlled trial of prednisone in early Henoch Schönlein Purpura. *BMC Med* 2004 ; 2 : 7
- Jauhola O, Ronkainen J, Koskimies O *et al.* : Clinical course of extrarenal symptoms in Henoch-Schönlein purpura : a 6-month prospective study. *Arch Dis Child* 2010 ; 95 : 871-6
- Niaudet P, Habib R : Methylprednisolone pulse therapy in the treatment of severe forms of Schönlein-Henoch purpura nephritis. *Pediatr Nephrol* 1998 ; 12 : 238-43
- Canaud G, Audard V, Kofman T, Lang P, Legendre C, Grimbert P : Recurrence from primary and secondary glomerulopathy after renal transplant. *Transpl Int* 2012 ; 25 : 812-24
- Prais D, Amir J, Nussinovitch M : Recurrent Henoch-Schönlein purpura in children. *J Clin Rheumatol* 2007 ; 13 : 25-8
- Davin JC : Henoch-Schönlein purpura nephritis : pathophysiology, treatment, and future strategy, *BioDrugs* 2001 ; 15 : 99-138
- Rieu P, Noël LH : Henoch-Schönlein nephritis in children and adults. Morphological features and clinicopathological correlations. *Ann Med Interne (Paris)* 1999 ; 150 : 151-9

34. Wilhelm-Bals A, Chehade H, Girardin E : Henoch-Schönlein Purpura a dual follow up between pediatrician and pediatric nephrologist. Rev Med Suisse 2011 ; 7 : 442-6.

Correspondance et tirés à part :

M. MAKI ABOMAKE
Epicura
Service de Pédiatre
Rue Louis Caty 136
7331 Baudour
E-mail : michel.maki@epicura.be

Travail reçu le 20 décembre 2012 ; accepté dans sa version définitive le 5 février 2013.